ФЕДЕРАЛЬНОЕ ГОСУДАРСТВЕННОЕ АВТОНОМНОЕ УЧРЕЖДЕНИЕ
«НАЦИОНАЛЬНЫЙ МЕДИЦИНСКИЙ ИССЛЕДОВАТЕЛЬСКИЙ ЦЕНТР
НЕЙРОХИРУРГИИ ИМЕНИ АКАДЕМИКА Н.Н. БУРДЕНКО»
МИНИСТЕРСТВА ЗДРАВООХРАНЕНИЯ РОССИЙСКОЙ ФЕДЕРАЦИИ

На правах рукописи

ЧОБУЛОВ Сунатулло Аладостович

КОМПЬЮТЕРНОЕ И ИНТРАОПЕРАЦИОННОЕ МОДЕЛИРОВАНИЕ ИМПЛАНТАТОВ В РЕКОНСТРУКТИВНОЙ ХИРУРГИИ ДЕФЕКТОВ ЧЕРЕПА

14.01.18 – нейрохирургия

Диссертация на соискание ученой степени
кандидата медицинских наук

Научный руководитель:
д.м.н., профессор Кравчук Александр Дмитриевич

Москва – 2020

Оглавление

ВВЕДЕНИЕ 3

ГЛАВА 1 Обзор литературы 10

1.1 Современные аспекты реконструктивной хирургии дефектов черепа 10

1.2 Временные параметры восстановления целости черепа 11

1.3 Пластические материалы в реконструктивной хирургии дефектов черепа 11

1.4 Компьютерная томография и 3D изображение в восстановительной нейрохирургии 14

1.5 Трехмерное моделирование имплантата с использованием специализированного программного обеспечения 15

ГЛАВА 2 Материалы и Методы 22

2.1 Общая характеристика клинического материала 22

2.2 Ретроспективное исследование 25

2.3 Критерии отбора пациентов и методика проспективного анализа 25

ГЛАВА 3 Реконструкция дефектов черепа с использованием технологии быстрого прототипирования . 30

3.1 Стереолитография 30

3.1.2 Трехмерное моделирование имплантата с использованием CAD/CAM технологии 31

3.2 Ретроспективный анализ наблюдений 34

3.2.1 Структура осложнений и факторы риска их развития 43

ГЛАВА 4 Реконструктивная хирургия черепа с использованием пресс-форм из сверхвысокомолекулярного полиэтилена (СВМПЭ) в изготовлении имплантатов 55

4.1 Экспериментальное исследование: изготовление и анализ формирования краниопластических имплантатов в фотополимерных и сверхвысокомолекулярных полиэтиленовых пресс-формах. 61

4.2 Результаты реконструктивного восстановления дефектов черепа с использованием СВМПЭ пресс-форм 64

4.3 Сочетанная кожно-костная пластика в реконструктивной нейрохирургии 75

4.4 Динамика когнитивных функций и эмоционально-личностной сферы до и после краниопластики 83

ЗАКЛЮЧЕНИЕ 88

ВЫВОДЫ 98

ПРАКТИЧЕСКИЕ РЕКОМЕНДАЦИИ 99

Список сокращений и условных обозначений 100

Список литературы 101

Приложение А. 115

Приложение Б. 127

Приложение В. 128

ВВЕДЕНИЕ

Актуальность темы исследования

Проблема восстановления целости черепа остается одной из важных в нейротравматологии [1, 6, 13, 14]. Дорожный травматизм, локальные вооруженные конфликты, террористические акты, широкое использование декомпрессивной трепанации в качестве лечебного метода при неуправляемой внутричерепной гипертензии привели к резкому увеличению количества пациентов с обширными, гигантскими и сложными дефектами черепа [2, 17, 21, 28, 33].

Клинически данная патология наиболее часто проявляется в виде синдрома “трепанированных” включающего общемозговые, очаговые и локальные симптомы [28, 44, 49, 118]. Наряду с косметическими проблемами, обширные дефекты черепа могут обусловливать менигоэнцефалоцеле, субдуральное скопление ликвора, западения кожного лоскута и ряда других патологических состояний.

Восстановление целости черепа в настоящее время рассматривается как важнейший этап хирургической реабилитации пациентов с последствиями тяжелой ЧМТ [25, 55, 80].

Рутинные методы краниопластики не всегда позволяют адекватно решить все задачи, возникающие при закрытии дефектов черепа [26, 30, 33]. К основным факторам, усложняющим этап реконструкции черепа, относятся анатомические особенности области костного дефекта, геометрическая форма, размеры, локализация, состояние мягких тканей и др. [32, 35, 39, 42, 116].

В последние годы появились принципиально новые технологии планирования, моделирования и изготовления имплантатов в хирургии дефектов черепа. Наиболее перспективными являются CAD-CAM технологии, включающие все этапы от компьютерного моделирования до изготовления краниопластических имплантатов [2, 4, 35, 113].

В НМИЦ нейрохирургии им. ак. Н. Н. Бурденко совместно с Институтом проблем лазерных и информационных технологий РАН с начала 2000 года были разработаны технологии компьютерного моделирования и лазерного стереолитографического прототипирования структур черепа и моделей имплантатов. Стереолитография (3D принтинг) открыла новые возможности в развитии реконструктивной нейрохирургии. Однако существенным недостатком явилась невозможность использования стереолитографических фотополимерных композиций в качестве имплантируемых материалов. Последнее стимулировало разработку новых подходов в виде создания фотополимерных пресс-форм, на основе которых из сертифицированных краниопластических материалов изготавливались имплантаты.

В НМИЦ нейрохирургии им. ак. Н. Н. Бурденко накоплен огромный опыт использования стереолитографии в реконструктивной нейрохирургии. Использование метода значительно расширило возможности хирургии обширных и сложных дефектов черепа [5, 11,16, 56].

Вместе с тем, с течением времени был выявлен ряд технологических особенностей в процессе использования фотополимерных пресс-форм при изготовлении имплантатов хрупкость, деформация, необходимость разграничительных сред и другие. Имплантаты, как правило, требовали интраоперационной доработки и подгонки. Исходя из опыта НМИЦ нейрохирургии им. ак. Н.Н.Бурденко, возникла необходимость разработки новых технологий, устраняющих существующие недостатки стереолитографических фотополимерных пресс-форм в изготовлении краниопластических имплантатов.

Цель исследования

Разработать и клинически апробировать интраоперационную технологию изготовления имплантатов в реконструктивной хирургии сложных и обширных дефектов черепа на основе компьютерно-моделированных пресс-форм.

Задачи исследования

1. Провести ретроспективный анализ результатов применения стереолитографических фотополимерных пресс-форм при краниопластике.

2. Оценить эффективность новой пресс-формы из сверхвысокомолекулярного полиэтилена в проспективном исследовании её интраоперационного применения.

3. Изучить структуру осложнений в реконструктивной хирургии дефектов черепа и выявить факторы риска их развития.

4. Оценить влияние восстановления целости черепа на когнитивные функции и эмоциональное состояние пациентов.

Новизна исследования

На репрезентативном клиническом материале проанализированы результаты реконструктивных операций с использованием стереолитографических технологий у пациентов с обширными и сложными дефектами черепа. Проанализированы осложнения связанные с реконструкцией дефектов черепа в раннем и позднем послеоперационных периодах.

Впервые в России разработана пресс-форма из сверхвысокомолекулярного полиэтилена для интраоперационного изготовления имплантатов из полиметилметакрилатов, позволяющая улучшить качество имплантатов и оптимизировать результаты хирургического лечения пациентов с обширными и сложными дефектами черепа.

Теоретическая и практическая значимость

Проведенное исследование обобщает опыт НМИЦ нейрохирургии им. ак. Н.Н. Бурденко в проведении реконструктивных операций у пациентов с обширными и сложными дефектами свода черепа (за период 2001-2018 г).

Проанализированы результаты применения технологии стереолитографии на большом клиническом материале, уточнена структура

осложнений и выявлены факторы риска их развития у пациентов с обширными и сложными дефектами черепа.

Разработан новый вариант интраоперационного изготовления имплантатов с использованием пресс-форм из сверхвысокомолекулярного полиэтилена, способствующий улучшению качества имплантатов и результатов краниопластики. Изучена динамика когнитивных и эмоциональных функций до и после краниопластики.

Результаты работы внедрены в клиническую практику НМИЦ нейрохирургии им. ак. Н. Н. Бурденко, нейрохирургических отделений России, а также представлены в образовательной деятельности кафедры нейрохирургии с курсами нейронаук НМИЦ нейрохирургии им. ак. Н.Н.Бурденко.

Методология и методы исследования

Методология, использованная в нашем исследовании, базируется на современных теоретических, практических основах отечественной и зарубежной нейрохирургии и включает в себя принципы и подходы в лечении больных с обширными и сложными дефектами черепа.

Все пациенты проходили доступные клинические (неврологическое, психологическое), нейровизуализационные (СКТ по протоколу стереолитографии) и лабораторные методы исследования.

Объект исследования – пациенты с дефектами черепа, прооперированные в НМИЦ нейрохирургии им. ак. Н.Н. Бурденко с 2001 по 31.12.2018 года (522 пациента) с использованием пресс-форм из фотополимерного и полиэтиленового (сверхвысокомолекулярного) материала.

Предмет исследования – особенности реконструктивных вмешательств черепа с использованием стереолитографических пресс-форм из фотополимеризующиеся материала и использование новой пресс-формы из сверхвысокомолекулярного полиэтилена в хирургии обширных и сложных дефектов черепа. Оценка влияния герметизации черепа на когнитивные функции и эмоциональное состояние больных в раннем послеоперационном периоде.

В исследование вошли проспективные и ретроспективные данные. В ходе исследования применялись методы параметрического и непараметрического статистического и сравнительного анализа, представлены таблицы и графические приемы визуализации данных. Работа выполнена в соответствии с современными требованиями к научно-исследовательской работе.

Основные положения, выносимые на защиту

1. Установлено, что применение лазерной стереолитографии открыло новые возможности в развитии реконструктивной нейрохирургии. Однако в процессе накопления опыта её применения выявлены технологические ограничения, связанные с особенностями фотополимерных композиций, потребовавшие, оптимизации процесса изготовления имплантатов.

2. Доказано, что использование новых пресс-форм из сверхвысокомолекулярного полиэтилена в реконструктивной хирургии обширных и сложных дефектов черепа способствует улучшению качества имплантатов и результатов краниопластики.

3. Выявлено, что в структуре осложнений после краниопластики доминируют гнойно-воспалительные процессы. Часто наблюдающееся скопление жидкости под краниоимплантатом (13,7%) обычно спонтанно регрессирует и лишь иногда требует хирургического разрешения (0,38%).

4. Реконструкция обширных и сложных дефектов черепа способствует восстановлению когнитивных функций пациента и должна рассматриваться как важный этап их нейрореабилитации.

Степень достоверности и апробация результатов

Достоверность и обоснованность результатов и выводов диссертации доказаны наличием репрезентативной выборки пациентов, выбранной в соответствии с задачами исследования, и использованием научных подходов и методов статистики.

Основные положения и результаты диссертации были представлены на ежегодной встрече Европейской ассоциации общества нейрохирургов «EANS» (Брюссель, Бельгия – 2018), XVII Всероссийской конференции «Поленовские чтения» (Санкт-Петербург, 23-25 апреля 2018).

Апробация работы состоялась на расширенном заседании проблемной комиссии «Черепно-мозговая травма: клиника, диагностика и лечения ее последствий» НМИЦ нейрохирургии имени академика Н.Н. Бурденко 15.10.2019 года.

Внедрение результатов работы в практику

Результаты работы внедрены в практику НМИЦ нейрохирургии им. ак. Н. Н. Бурденко и используются в образовательной деятельности кафедры нейрохирургии с курсами нейронаук НМИЦ нейрохирургии им. ак. Н.Н.Бурденко

Личный вклад автора

Автор принимал непосредственное участие в лечении пациентов и в реконструктивных операциях в качестве ассистента. Автору принадлежит ведущая роль в сборе материала, анализе, обобщении и научном обосновании полученных результатов. Вклад автора является определяющим и заключается в непосредственном участии во всех этапах исследования: от определения целей и задач исследования до анализа полученных данных и формулировки выводов. Самостоятельно написан текст диссертации и автореферата.

Публикации

По теме диссертации опубликовано 9 научных работ, из них 7 – в рецензируемых журналах и изданиях, входящих в перечень ВАК Минобразования и науки РФ, 2 статьи опубликованы в журналах, индексируемых Web of Science и Scopus, сделано 4 доклада с публикацией их тезисов на отечественных и зарубежных конгрессах и конференциях.

Структура и объем диссертации

Диссертация представлена в виде рукописи, изложена на 128 страницах машинописного текста, содержит введение, 4 главы, заключение, выводы, практические рекомендации, список сокращений и условных обозначений, список литературы. Работа иллюстрирована 10 таблицами и 45 рисунками. Список литературы включает в себя 118 источника, из них 22 на русском и 96 на иностранных языках.

ГЛАВА 1 Обзор литературы

1.1 Современные аспекты реконструктивной хирургии дефектов черепа

Закрытие дефектов черепа практикуются с давних времен, что подтверждено археологическими находками [12, 14]. Между тем, проблема восстановления целости черепа после вдавленных переломов, огнестрельных ранений и других патологических состояний остаётся актуальной [3, 16, 23]. В России ежегодно черепно-мозговую травму получают около 600 тысяч человек, что говорит о высоком травматизме [8, 9]. Количество пациентов с дефектами черепа постоянно увеличивается, расширяются показания к декомпрессионной трепанации при рефрактерной внутричерепной гипертензии, опухолевых поражениях костей черепа и сосудистой патологии головного мозга [26, 28].

Среди клинических форм последствий ЧМТ, подлежащих хирургическому лечению, дефекты черепа составляют более 30% [54, 94, 107]. Герметизация черепа восстанавливает защиту мозга от воздействия внешних факторов, прежде всего – перманентного влияния атмосферного давления, что предотвращает развитие синдрома “трепанированных” [29, 40, 16]. А нормализация церебральной гемодинамики, циркуляции ликвора обусловливает неврологическое улучшение пациентов, улучшение когнитивных функций [45, 53, 37, 87]. Реконструкция косметически значимых дефектов способствует также социальной адаптации пациентов. Все изложенное позволяет рассматривать краниопластику в качестве необходимого этапа реабилитации пациентов с последствиями ЧМТ [13, 15, 50].

В последние годы возрос интерес к изучению различных аспектов реконструкции дефектов черепа: оптимизации временных параметров оперативного вмешательства, поиску новых пластических материалов, разработке различных методик пластики, включая интраоперационное изготовление имплантатов [18, 39, 65, 71, 108,118].

1.2 Временные параметры восстановления целости черепа

Сроки проведения кранипластики являются предметом постоянного обсуждения [65, 71]. На основе серии ретроспективных исследований рядом авторов подчеркивается, что сроки выполнения реконструкции дефекта черепа после декомпрессивной трепанации не влияют на риски развития инфекции и общий исход [30, 31, 71].

В настоящее время нет и не может быть догматических показаний к срокам проведения операции и нет четких временных рамок кранипластики [83]. По мнению ряда авторов, ранняя кранипластика (≤90дней) имеет преимущество перед поздней (≥90дней), снижая риски развития осложнений после декомпрессивных трепанаций, улучшая кровоток и метаболизм мозга, прежде всего в области дефекта [34, 35, 36]. Другим преимуществом ранней кранипластики является предотвращение развития синдрома “запавшего кожного лоскута” [37, 71]. Однако после перенесенной локальной инфекции, при сопутствующих воспалительных осложнениях, изменениях мягких тканей в области дефекта рекомендуется выполнение оперативной реконструкции в более длительные сроки [59, 60].

Данные литературы и опыт НМИЦ нейрохирургии им. ак. Н.Н. Бурденко свидетельствуют о необходимости индивидуального подхода к решению этого вопроса [9, 10, 12, 17].

1.3 Пластические материалы в реконструктивной хирургии дефектов черепа

Развитию реконструктивной нейрохирургии способствовала разработка современных биосовместимых пластических материалов (ПМ) естественного и синтетического происхождения. Идеальным является материал наиболее близкий по всем своим характеристикам к замещаемым тканям. Поэтому “свежая аутокость” остаётся «золотым стандартом».

Часто нейрохирурги прибегают к сохранению аутокости на этапе декомпрессивной трепанации в подкожное пространство передней брюшной стенки, криоконсервации (-17° -80°С), помещению в антисептические растворы и тд. Реимплантированная аутокость снижает риски иммунологических реакций, является основой и каркасом прорастания костной ткани и сосудов, а также уменьшает стоимость лечения. Однако при этих достоинствах остается высокий риск инфицирования (>10%) в результате бактериального обсеменения [28, 30, 41, 42, 57]. Другим часто встречающимся осложнением при использовании аутокости является её резорбция, которая встречается в 25 до 50% наблюдений [4, 28, 29, 43]. Факторами, ей способствующими являются: фрагментарные лоскуты, молодой возраст <30, шунтозависимость, дефекты черепа больше >120см^2 [90, 104]. К существенным ограничениям использования аутокости относится недостаточность трасплантационного материала, особенно при реконструкции обширных дефектов черепа [9, 19, 107].

К современным краниопластическим материалам предъявляется широкий спектр требований: биосовместимость, возможность и легкость моделирования имплантатов любой формы и размеров, способность удерживать форму, резистентность к теплу и холоду, пластичность, минимальный риск инфекционных осложнений и, наконец, приемлемая стоимость [2, 5, 8, 109, 51].

В настоящее время ПММА является одним из наиболее биосовместимых аллопластических материалов и обладает рядом преимуществ, описанных в литературе [3, 14, 15].

Анализируя литературу, можно встретить много публикаций по применению аллопластических и титановых имплантатов в реконструктивной хирургии дефектов черепа [1, 48-51]. Выделяют следующие этапы в их развитии:

- Биоинертные (первое поколение) – не поддерживают процессы остеосинтеза; отсутствие контакта между имплантатом и костной тканью (вследствие образования фиброзной капсулы).

- Биоактивные (второе поколение) – возможности остеокондукции и остеоинтеграции.

- Остеоиндуктивные материалы (третье поколение) – регенерация кости – будущее краниопластики.

Из аллопластических имплантатов в настоящее время наиболее часто используют полиметилметакрилат (PMMA), титановый сплав (BT6), пористый полиэтилен высокой плотности (ПЭВП), гидроксиапатит (HA), полиэфирэфиркетон (PEEK). В литературе [2, 51, 55, 76, 77, 109] широко освещен опыт их применения, описаны преимущества и недостатки, которые представлены ниже (Таблица 1).

Таблица 1 – Преимущества и недостатки различных пластических материалов

Материалы	***Преимущества***	***Недостатки***
Аутокость	хорошая приживаемость, низкая стоимость, прочность, способность остеоиндукции	резорбирование, риск инфицирования
Полиметилметакрилат (ПММА)	плотный, инертный, низкая стоимость, простота в использовании	риск инфицирования, хрупкость, экзотермическая реакция
Гидрооксиапатит (HA)	минеральный состав сопоставим с костью, местные эффекты остеоинтеграции	риск инфицирования, хрупкий – возможность переломов, трудность интраоперационной обработки, дорогостоящий
Титан (Titanum mesh)	менее восприимчив к инфекции, не подвержен коррозии, прочность, хороший косметический результат	дорогостоящий, артефакты при нейровизуализации, снижение упругости при использовании больших дефектов, термокондуктивный эффект
Полиэфирэфиркетон (PEEK)	ренгенопрозрачный, химически инертный, эластичный, прочный, удобство в использовании	риск инфицирования, дорогостоящий, сложно комбинировать с другими пластическими материалами

Современные задачи в реконструктивной хирургии, решаемые с использованием компьютерных и аддитивных технологий, позволяют

изготавливать имплантаты в полном соответствии с конфигурацией и размерами дефекта конкретного пациента практически из любых биосовместимых ПМ [64, 103, 105].

Не смотря на прогрессивное использование аллопластических материалов, высока частота их инфицирования. По данным публикаций, посвященных анализу результатов хирургической реконструкции дефектов черепа, осложнения после этого вмешательства составляют от 7,9% до 40,4%, из них гнойно воспалительные осложнения составляют 5,0-12,8% [3, 54, 56, 107]. Основу этих осложнений составляют костные дефекты, которые локализуются и контактируют с пазухами лицевого скелета [55, 79].

Интересы исследователей в настоящее время сосредоточены на поиске и разработке новых поколений краниопластических материалов, повышении точности изготовления имплантатов, снижении их стоимости и риска инфицирования.

1.4 Компьютерная томография и 3D изображение в восстановительной нейрохирургии

Трехмерное макетирование нашло применение в медицине еще до появления рентгеновского компьютерного томографа – трехмерные модели тканей и органов человеческого тела создавались из воска или пластилина для изучения анатомии и патологии [27, 46, 75, 55].

Одна из первых публикаций, посвященных трехмерной реконструкции нейрональных структур путем компьютерной обработки серии двумерных изображений гистологических срезов, полученных при помощи светового или электронного микроскопа, принадлежит J. Mazziotta, B. Hamilton и относится к 70-м годам XX века [69]. Использование трехмерных изображений анатомических структур на основе данных аксиальной компьютерной томографии (КТ) при устранении врожденных и приобретенных кранио-фациальных деформаций впервые описано P. Tessier [99]. Низкая разрешающая способность

КТ того времени, их несовершенное программное обеспечение обусловили некоторый скептицизм специалистов. Дальнейшее развитие методов нейровизуализации повысило точность воспроизведения различных анатомических структур черепа и головного мозга и построения их 3D моделей, которые стали общедоступными и надежными опциями диагностики и предоперационного планирования [58, 61, 62, 84]. Визуализация структур черепа, истинных размеров деформаций и дефектов и особенностей их конфигурации по 3D модели на этапе предоперационного планирования позволила более успешно, как оценивать дефекты, так и выполнять сложные реконструктивные вмешательства и объективно оценивать их результат [31, 32, 67, 68, 102, 60].

В НМИЦ нейрохирургии им. ак. Н.Н. Бурденко трехмерные КТ изображения начали использовать в 90-годах у пациентов с кранио-базальными и кранио-фациальными повреждениями для виртуального моделирования дефектов и деформаций черепа и выбора оптимального доступа при удалении инородных тел [3, 4, 9, 21, 55].

В настоящее время компьютерные технологии позволяют получать трехмерные изображения кранио-церебральных структур, сосудов головного мозга по данным КТ и МРТ, проводить их анализ и манипулировать ими, выполняя виртуальные хирургические вмешательства [38, 41, 49, 56].

Новое поколение спиральных компьютерных томографов и широкое их внедрение в клиническую практику в значительной степени расширили возможности использования этой прогрессивной технологии в реконструктивной хирургии дефектов черепа.

1.5 Трехмерное моделирование имплантата с использованием специализированного программного обеспечения

При обширных и геометрически сложных дефектах черепа и краниофациальной области, точное анатомическое восстановление является особенно значимым, так как заметно влияет на внешний вид пациента, а, стало

быть, и на его социальную адаптацию. Ручное изготовление имплантатов сложной формы во время операции ограничивает выбор пластических материалов, снижает ожидаемые косметические результаты, увеличивает продолжительность оперативного вмешательства и наркоза, что может негативно влиять на пациента. При анализе большой серии пациентов, оперированных в течение 10 лет, K. Shibahashi [94] указывает, что местные послеоперационные инфекционные осложнения (12,3% наблюдений) коррелировали с длительностью проводимой операции.

Методика предоперационного изготовления имплантатов с помощью КТ данных и последующим использованием аддитивных технологий (АТ) были разработаны в 1996 году ученными Иллинойского университета США [95, 97, 101, 105]. Стремительное развитие компьютерных и информационных технологий привело к появлению АТ, которые являются наиболее продуктивными инструментами для решения задач в области реконструктивной нейрохирургии. Предварительно после обработки и сегментации данных КТ, используя специализированное программное обеспечение, например Materialize, создаются компьютерные 3D-модели дефекта и имплантата. Затем изготавливается 3D-модель имплантата либо на аддитивных установках (3D печать), либо фрезерованием на станках с ЧПУ [22, 30, 33]. После чего происходит планирование операции и можно приступать к непосредственному изготовлению имплантатов. Индивидуально изготовленные имплантаты, по данным КТ и МРТ, несомненно имеют свои достоинства: высокая точность и надежность, уменьшение травматичности, сокращение длительности операции и, в конечном итоге, достижение предсказуемого стабильного функционального и косметического результата [55, 72, 73]. Однако при их широком применении в клинической практике следует учитывать относительно высокую стоимость, а при возможном развитии каких-либо осложнений, требующих удаления имплантата, проведение новых повторных вмешательств и, следовательно, дополнительных расходов [44, 85].

Одним из широко распространённых методов 3D моделирования является лазерная стереолитография, которая активно используется в реконструктивной хирургии дефектов черепа и челюстно-лицевой хирургии.

Лазерная стереолитография в нейрохирургии

До середины 80-х годов для получения трехмерных физических объектов по их цифровым 3D моделям использовали только технологии, основанные на принципе вычитания (удаления) материала посредством точения, фрезерования, электроэрозионной обработки или изменения формы заготовки (ковка, штамповка, прессовка). Для этого использовались станки с числовым программным управлением.

В 80-е годы получили интенсивное развитие технологии производства путем постепенного наращивания (добавления) материала или изменения фазового состояния вещества в заданной области пространства (аддитивные технологии). В 1986 Hull C.W. [101] запатентовал аппарат для стереолитографического производства трехмерных объектов на основе их компьютерных моделей путем послойного наращивания из жидкой фотополимерной композиции, отверждающейся под действием луча лазера.

Прямое преобразование компьютерных моделей в физически осязаемый объект получило название “быстрое прототипирование” – ‘Rapid Prototyping’’ (RP) или трехмерная печать 3D printing. В настоящее время известно более 20 типов промышленных установок, основанных на принципе послойного добавления материала (аддитивные технологии). Основные технологии аддитивного производства это: лазерная стереолитография (СТЛ), селективное лазерное спекание (SLS), прямое лазерное спекание металла (DMLS), селективное лазерное плавление (SLM) и другие [6, 22, 35, 96].

Лазерная стереолитография, изначально разработанная для аэрокосмической и автомобильной промышленностей, вызвала большой интерес в медицине, прежде всего в области реконструктивной краниофациальной хирургии. Впервые

T. Lambrecht, F. Brix et 1987г. [81], N. Mankovich et al. в 1990г. [66] опубликовали результаты использования СТЛ черепа (3D биомоделей) в краниофациальной хирургии и подчеркнули перспективность применения этой методики в ближайшем будущем [24, 25, 77-82].

H. Sailer et al. [84] использовали СТЛ для диагностики и планирования вмешательств при врожденных краниофациальных деформациях и посттравматических дефектах черепа и отметили значительное их превосходство в сравнении с традиционными методами диагностики. По мнению автора, наиболее привлекательным аспектом СТЛ является возможность использовать точную физическую модель черепа для оценки реальных размеров и формы имеющейся деформации или дефекта, как на этапе предоперационного планирования, так и во время проведения вмешательства. Кроме того, модели позволяют оценить качество костной ткани, определить границы остеотомии, а также резекции очагов фиброзной дисплазии. Банк данных СТЛ пациентов с редкими краниофациальными деформациями может использоваться с исследовательской и учебной целью.

J. S. Bill et al. [31] успешно использовали СТЛ для устранения краниального дефекта сложной формы после удаления менингиомы и гнойного осложнения, отмечая точное прилегание имплантата к краям дефекта с достижением отличного функционального и косметического результата.

В России стереолитографические модели впервые начали использовать в начале 2000 гг. при устранении дефектов и деформаций черепа и лицевого скелета [22, 85-88]. В течение последних 20 лет в НМИЦ нейрохирургии им. ак. Н.Н. Бурденко накоплен большой опыт успешных реконструктивных вмешательств при обширных и сложных дефектах черепа с использованием стереолитографических моделей черепа и имплантата.

Итраоперацонное изготовление имплантатов

Одним из преимуществ фотополимерной стереолитографии является возможность получения не только модели черепа, но и пресс-формы –

инструмента для изготовления имплантата по форме дефекта – интраоперационно или на этапе хирургического планирования с последующей стерилизацией [31, 68, 79, 82].

D'Urso et al. [91] сообщили об опыте устранения дефектов свода черепа акриловыми имплантатами, изготовленными до операции с использованием стереолитографических биомоделей и пресс-форм у 30 пациентов. Пресс-формы и модели подвергались газовой стерилизации и автоклавированию. В ходе операции была подтверждена их высокая точность, что позволило значительно сократить время вмешательства и достигнуть хорошего косметического результата. Применение имплантатов, изготовленных по этой методике, признано экономически эффективным. К аналогичным выводам пришли Agner and Dujovny, отмечая также минимальную инвазивность реконструкции дефектов черепа и сокращение сроков госпитализации [23].

E. T. Tan et al [98] описали использование пресс-формы, в которой был изготовлен имплантат из двухкомпонентной композиции ПММА для устранения дефекта свода черепа. Результат вмешательства оценивался по индексу краниальной симметрии, который составил 96.2% (индекс симметрии составляет 100% для абсолютно симметричного черепа). Эта методика позволила значительно снизить стоимость 3D биомоделей и индивидуального имплантата.

Следует отметить, что использование пресс-форм для формования имплантатов из двухкомпонентной композиции ПММА, например типа ««Palacos®, Heraeus Medical GmbH Wehrheim, Germany», требует определенного опыта в силу того, что «время жизни» композиции после замешивания компонентов ограничено в пределах 5 минут, после чего вязкость её резко повышается и материал не формуется. Традиционные планирование и выполнение операций при дефектах черепа имеют существенные ограничения в реализации пространственных анатомических взаимоотношений, особенно в сложных зонах, таких как парабазальные, базальные и краниофациальные. Дефекты данных локализаций могут оказаться совершенно разными. Они представлены сложной геометрией с неровными краями и, как правило,

распространяются в область основания черепа. Использование пресс-форм для изготовления имплантатов в подобных случаях наилучшим способом обеспечивает воспроизводство анатомии области дефекта и его оценку на исходно изготовленной модели, вследствие чего формируется имплантат конгруэнтный анатомической кривизне области планируемой операции [91, 92, 98, 99].

В течение последних 20 лет НМИЦ нейрохирургии им. ак. Н.Н.Бурденко использует модели черепа и имплантата, а также пресс-формы для изготовления имплантатов, «выращенные» из фотополимерного материала на стереолитографической установке. Накоплен большой опыт успешных реконструктивных вмешательств обширных и сложных дефектов черепа с использованием пресс-форм из фотополимеризующихся жидких полимеров [6, 7, 16, 17]. Вместе с тем выявились и определенные особенности – фотополимерный материал относительно хрупкий и во время формования крупных имплантатов (более 60см^2) велика вероятность поломки пресс-форм и деформации имплантата при извлечении из формы.

Следует отметить, что стереолитографические пресс-формы для изготовления имплантатов из двухкомпонентных композиций ПММА при длительном хранении и неоднократной стерилизации могут деформироваться и вследствие этого их пространственные параметры могут изменяться.

Сверхвысокомолекулярный полиэтилен (СВМПЭ), перспектива использования.

Поиск более надежных методов интраоперационного изготовления имплантатов в реконструктивной нейрохирургии дефектов черепа привел к использованию для этой цели пресс-форм из сверхвысокомолекулярного полиэтилена [22, 27, 97, 100, 101]. К его преимуществам для интраоперационного изготовления имплантатов относятся:

- прочность – способность выдерживать любые усилия во время формования имплантатов, включая механическое прессование [102];

- инертность – отсутствие необходимости использования разделительных материалов;

- пищевые и медицинские марки;

- точность и удобство изготовления имплантатов различной сложности.

Таким образом, подводя итоги литературного обзора, можно сказать, что:

- Современные методики реконструктивных вмешательств с использованием компьютерного планирования и аддитивных технологий изготовления 3D-моделей зоны патологии и самих имплантатов, изготовление имплантатов и оснастки изменили хирургию дефектов черепа.

- Улучшение качества интраоперационного изготовления имплантатов с применением новых возможностей пресс-форм позволяет добиваться более надежных результатов восстановительных операций сложных и обширных дефектов черепа.

- При значительном прогрессе в реконструктивной нейрохирургии поиски и разработка новых технологий и методов краниопластики продолжаются.

ГЛАВА 2 Материалы и Методы

2.1 Общая характеристика клинического материала

Исследование состоит из двух частей: 1. ретроспективный анализ результатов стереолитографического прототипирования черепа, имплантатов и их пресс-форм у 436 пациентов; 2. проспективное исследование использования новых пресс-форм из сверхвысокомолекулярного полиэтилена (СВМПЭ) в хирургии обширных и сложных дефектов черепа у 86 пациентов.

В работе проведен анализ 522 пациентов (женщин 159, мужчин 363), которые проходили стационарное лечение в отделении нейротравматологии НМИЦ нейрохирургии им. ак. Н.Н. Бурденко в период с 2001 года по декабрь 2018 года.

Средний возраст в общей группе составил 33.7±14.2 лет (от 15,1 до 78 лет), из них 79.8% (n=417) пациенты молодого и трудоспособного возраста. Возрастное распределение больных по ВОЗ представлено на рисунке 1.

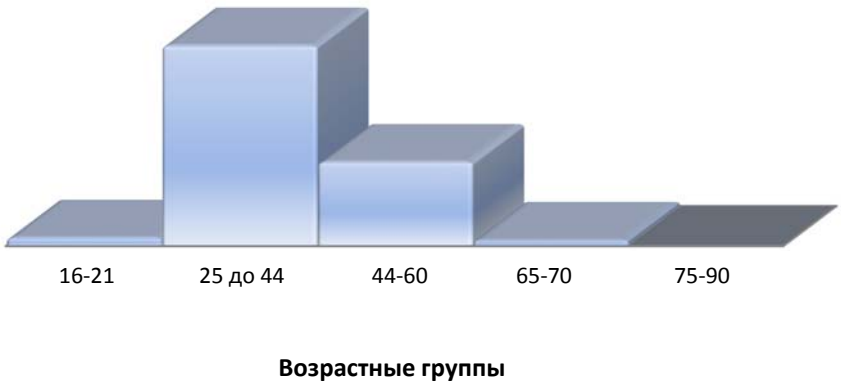

Рисунок 1 – Распределения пациентов по возрастным группам

Основную массу пациентов составили пострадавшие с дефектами травматического генеза (резекционные трепанации, декомпрессивная

краниоэктомия) – 441 человек (84,4%). Опухолевые поражения костей свода черепа были в 50 (9,58%) случаях наблюдений и дефекты черепа в результате хирургического лечения ОНМК выявлены у 31 (5,9%) пациента. Средние сроки от момента резекционной трепанации до реконструктивного восстановления составили 24±3 месяца.

В общей группе больных (n=522) в основном наблюдались дефекты черепа лобно-темено-височной и лобно-орбитального расположения (таблица 2), которые были сложные по своей форме и размерам.

Таблица 2 – Распределение пациентов с различной локализацией дефектов черепа

Расположение	**Количество больных**	**%**
Лобно-орбитальные	96	18,3
Лобно-теменно-височные	221	42,3
Лобно-теменная	59	11,3
Лобно-височная	91	17,4
Височно-теменно-затылочная	25	4,7
Височно-затылочные	17	3,2
Теменно-затылочные	9	1,72
Затылочные	4	0,77
Всего	**522**	**100**

Доминации дефектов, указанные в таблице, безусловно, явились сложной по своей конфигурации и локализации. Восстановление целости черепа при этих дефектах требовало исходной подготовки с использованием метода предоперационного планирования. У наших пациентов использована технология быстрого прототипирования и стереолитографии (СТЛ), а также предоперационное изготовление пресс-формы из сверхвысокомолекулярного

полиэтилена фрезерованием на станках с числовым программным управлением (ЧПУ).

В анализируемой серии пациентов (n=522) преобладали пациенты с дефектами черепа обширных размеров и сложной формы. У более 18% пациентов дефекты костей свода черепа граничили с лобной пазухой или её остатками. Размеры дефектов были распределены по ранее разработанной классификации НМИЦ нейрохирургии им. ак. Н. Н. Бурденко с добавлением критерия – гигантские дефекты (более 120см^2).

Таблица 3 – Распределение пациентов с различными размерами дефектов черепа

Размеры костных дефектов	**Количество больных**	**%**
Малые (< 30см²)	29	5,5
Средние (30-60см²)	98	18,7
Обширные (61-120см²)	361	69,1
Гигантские (> 120см²)	34	6,5
Всего	**522**	**100**
* 75,6% дефекты черепа были рассмотрены как сложной формы * Правосторонние (41.1%)^{215}, левосторонние (46.7%)^{244}, по средней линии (1.5%)^{8}, двухсторонние (10.5%)^{55}		

К критериям сложного дефекта относили размеры (дефекты черепа >60см^2), локализацию (область основания черепа, структур орбиты, пазух черепа и т.д.), а также особенности геометрической конфигурации краев костного дефекта.

Клинические проявления у пациентов с дефектами черепа на момент хирургического лечения были обусловлены последствиями перенесенной

черепно-мозговой травмы в сочетании с синдромом «трепанированного черепа», который наблюдался в 48% (n=251) наблюдений.

2.2 Ретроспективное исследование

У 436 пациентов с 2002 по 2017 год были выполнены реконструктивные операции при дефектах черепа с использованием фотополимерной стереолитографии. На основе данных медицинской документации, доступных катамнестических осмотров, 3D изображений черепа до и после операции был проведен анализ результатов лечения у этой категории больных с анализом частоты и структуры осложнений. Все пациенты ретроспективной группы обследованы по единому протоколу, который включал клиническое обследование – неврологический статус, инструментальные и лабораторные данные.

При анализе пациентов, оперированных с дефектами черепа, мы ориентировались на разработанную классификацию посттравматических дефектов черепа в НИИ им. акад. Н.Н. Бурденко. Особое внимание уделялось:

- Размеру и расположению костных дефектов.
- Использованию пластических материалов в хирургии дефектов черепа.
- Структуре осложнений и факторам риска их развития.

Учитывая цели данной диссертационной работы, в анализ были включены все пациенты с дефектами черепа, которые были оперированы с использованием фотополимерной стереолитографии и их пресс-форм. Из исследования исключены пациенты, которым ранее проводилась краниопластика в другом медицинском учреждении и в результате у них были выявлены различные осложнения.

2.3 Критерии отбора пациентов и методика проспективного анализа

В проспективное исследование включены 86 пациентов с обширными и сложными дефектами черепа, у которых краниопластика выполнена с использованием пресс-форм из СВМПЭ. Критерии включения: взрослые

пациенты (старше 18 лет), обширные и сложные дефекты черепа, изменённые мягкие ткани головы в области дефекта черепа. Поскольку в рамках проспективного исследования предполагалось изучение динамики когнитивных функций и эмоционального состояния пациентов с использованием шкал для быстрого скрининга, пациенты с минимальным проявлением уровня сознания были исключены из исследования. Также из исследования исключены пациенты с размерами дефекта черепа до 10 см^2.

Диагностика, рациональное планирование и оценка результатов реконструктивной хирургии дефектов черепа осуществлялись на основе результатов клинического обследования и данных СКТ. На основе данных СКТ (толщина среза 0,6-1,0 мм) проводился этап компьютерного моделирования (технология CAD/CAM, программное обеспечение Mimics® 17.0 Materialise, Inc., Leuven, Belgium, и 3-matic Research Edition 9.0.) для изготовления цифровых модели черепа, имплантата и их пресс-форм. Прототипирование компьютерных моделей проводилось с использованием метода лазерной стереолитографии.

Когнитивные функции оценивались с использованием Монреальской шкалы когнитивной оценки (MoCA - Montreal Cognitive Assessment). Для первичного выявления депрессии и тревоги использовалась Госпитальная шкала тревоги и депрессии HADS (The hospital Anxiety and Depression Scale Zigmond A.S., Snaith R.P.).

Оценка результатов краниопластики

Проведен анализ результатов использования пресс-форм в изготовлении краниопластических имплантатов у пациентов с обширными и сложными дефектами черепа. Оценка результатов лечения проводилась на основании разработанных критериев.

Результаты:

1) хороший – адекватное восстановление формы и симметрии черепа, конгруэнтность импланта, герметизация полости черепа; интраоперационно – полное соответствие имплантата не требующее его доработки;

2) удовлетворительный – восстановление формы черепа с наличием относительного результата, обусловленного рубцовыми изменениями мягких покровов головы; интраоперационно – необходимость доработка имплантата;

3) неудовлетворительный – удаление ранее установленного краниопластического имплантата (несостоятельность и нагноение имплантата).

Когнитивные и эмоциональные функции

Монреальская шкала когнитивной оценки (MoCA) была разработана (в 1996 году Зиадом Насреддином в Монреале) как средство быстрой оценки при умеренной когнитивной дисфункции, деменции. Она оценивает различные когнитивные сферы: внимание и концентрацию, исполнительные функции, память, язык, зрительно-конструктивные навыки, абстрактное мышление, счет и ориентацию. Обследование пациента при помощи MoCA занимает приблизительно 10 минут. Максимальное количество баллов – 30; норма – более 26.


Монреальская шкала оценки когнитивных функций

ИМЯ:
Образование: Дата рождения:
Пол: ДАТА:

Зрительно-конструктивные/исполнительные навыки — БАЛЛЫ

Д Конец, А, 5, 1 Начало, Б, 2, Г, 4, 3, В

Скопируйте куб

Нарисуйте ЧАСЫ (Десять минут двенадцатого) (3 балла)

[ ] Контур [ ] Цифры [ ] Стрелки __/5

НАЗЫВАНИЕ

[ ] [ ] [ ] __/3

ПАМЯТЬ

Прочтите список слов, испытуемый должен повторить их. Делайте 2 попытки. Попросите повторить слова через 5 минут.

	ЛИЦО	БАРХАТ	ЦЕРКОВЬ	ФИАЛКА	КРАСНЫЙ	нет баллов
Попытка 1						
Попытка 2						

ВНИМАНИЕ

Прочтите список цифр (1 цифра/сек). Испытуемый должен повторить их в прямом порядке. [ ] 2 1 8 5 4

Испытуемый должен повторить их в обратном порядке. [ ] 7 4 2 __/2

Прочтите ряд букв. Испытуемый должен хлопнуть рукой на каждую букву А. Нет баллов при > 2 ошибок. [ ] Ф Б А В М Н А А Ж К Л Б А Ф А К Д Е А А А Ж А М О Ф А А Б __/1

Серийное вычитание по 7 из 100. [ ] 93 [ ] 86 [ ] 79 [ ] 72 [ ] 65

4-5 правильных отв.: **3 балла**, 2-3 правильных отв.: **2 балла**, 1правильный отв.: **1 балл**, 0 правильных отв.: **0 баллов**. __/3

РЕЧЬ

Повторите: Я знаю только одно, что Иван – это тот, кто может сегодня помочь. [ ]

Кошка всегда пряталась под диваном, когда собаки были в комнате. [ ] __/2

Беглость речи/ за одну минуту назовите максимальное количество слов, начинающихся на букву Л [ ] _____ (N ≥ 11слов) __/1

АБСТРАКЦИЯ

Что общего между словами, например, банан-яблоко = фрукты [ ] поезд - велосипед [ ] часы - линейка __/2

ОТСРОЧЕННОЕ ВОСПРОИЗВЕДЕНИЕ

Необходимо назвать слова БЕЗ ПОДСКАЗКИ	ЛИЦО [ ]	БАРХАТ [ ]	ЦЕРКОВЬ [ ]	ФИАЛКА [ ]	КРАСНЫЙ [ ]	Баллы только за слова БЕЗ ПОДСКАЗКИ

ДОПОЛНИТЕЛЬНО ПО ЖЕЛАНИЮ

Подсказка категории					
Множественный выбор					

__/5

ОРИЕНТАЦИЯ

[ ] Дата [ ] Месяц [ ] Год [ ] День недели [ ] Место [ ] Город __/6

© Z.Nasreddine MD Version 7.1 www.mocatest.org Норма 26 / 30

КОЛИЧЕСТВО БАЛЛОВ __/30

Добавить 1 балл, если образование ≤ 12

перевод: Посохина О. В. Смирнова А. Ю.

Проведено: _____

Госпитальная шкала тревоги и депрессии разработана (The hospital Anxiety and Depression Scale Zigmond A.S., Snaith R.P.) для первичного выявления депрессии и тревоги. Она предназначена для понимания эмоционального состояния и самочувствие пациента на этапе и после реконструкции дефекта черепа. Длительность приблизительно 15-20 минут. Представлена вопросами, где должны быть выбраны ответы. Каждому утверждению шкалы HADS соответствуют четыре варианта ответа.

Госпитальная Шкала Тревоги и Депрессии (HADS)

Каждому утверждению соответствуют 4 варианта ответа. Выберите тот из ответов, который соответствует Вашему состоянию, а затем просуммируйте баллы в каждой части.

Часть I (оценка уровня ТРЕВОГИ)

1. Я испытываю напряжение, мне не по себе
3 - все время
2 - часто
1 - время от времени, иногда
0 - совсем не испытываю

2. Я испытываю страх, кажется, что что-то ужасное может вот-вот случиться
3 - определенно это так, и страх очень велик
2 - да, это так, но страх не очень велик
1 - иногда, но это меня не беспокоит
0 - совсем не испытываю

3. Беспокойные мысли крутятся у меня в голове
3 - постоянно
2 - большую часть времени
1 - время от времени и не так часто
0 - только иногда

4. Я легко могу присесть и расслабиться
0 - определенно, это так
1 - наверно, это так
2 - лишь изредка, это так
3 - совсем не могу

5. Я испытываю внутреннее напряжение или дрожь
0 - совсем не испытываю
1 - иногда
2 - часто
3 - очень часто

6. Я испытываю неусидчивость, мне постоянно нужно двигаться
3 - определенно, это так
2 - наверно, это так
1 - лишь в некоторой степени, это так
0 - совсем не испытываю

7. У меня бывает внезапное чувство паники
3 - очень часто
2 - довольно часто
1 - не так уж часто
0 - совсем не бывает

Количество баллов здесь _____

Часть II (оценка уровня ДЕПРЕССИИ)

1. То, что приносило мне большое удовольствие, и сейчас вызывает у меня такое же чувство
0 - определенно, это так
1 - наверное, это так
2 - лишь в очень малой степени, это так
3 - это совсем не так

2. Я способен рассмеяться и увидеть в том или ином событии смешное
0 - определенно, это так
1 - наверное, это так
2 - лишь в очень малой степени, это так
3 - совсем не способен

3. Я испытываю бодрость
3 - совсем не испытываю
2 - очень редко
1 - иногда
0 - практически все время

4. Мне кажется, что я стал все делать очень медленно
3 - практически все время
2 - часто
1 - иногда
0 - совсем нет

5. Я не слежу за своей внешностью
3 - определенно, это так
2 - я не уделяю этому столько времени, сколько нужно
1 - может быть, я стал меньше уделять этому времени
0 - я слежу за собой так же, как и раньше

6. Я считаю, что мои дела (занятия, увлечения) могут принести мне чувство удовлетворения
0 - точно так же, как и обычно
1 - да, но не в той степени, как раньше
2 - значительно меньше, чем обычно
3 - совсем так не считаю

7. Я могу получить удовольствие от хорошей книги, радио- или телепрограммы
0 - часто
1 - иногда
2 - редко
3 - очень редко

Количество баллов здесь _____

0-7 баллов →
8-10 баллов → «субклинически выраженная тревога / депрессия»
11 баллов и выше → «клинически выраженная тревога / депрессия»

Интраоперационная оценка изготовленного краниопластического имплантата в пресс-формах из СВМПЭ – после формирования краниопластического имплантата, конгруэнтность последнего оценивалась путем непосредственной примерки на исходно изготовленной модели черепа и путем прямого сопоставления с краями костного дефекта.

Статистический анализ проведен с помощью языка статистического программирования и программной среды R (версия 3.6.1) в IDE RStudio (версия

1.2.1335). Распределение изучаемых количественных величин описывали с помощью среднего значения, стандартного отклонения, медианы, минимального и максимального значений. Распределение категориальных величин представлено в процентном формате. Тестирование гипотез о различии распределений количественных переменных проводили с помощью непараметрического критерия Манна – Уитни. Для сравнения групп по категориальным переменным использовали критерий Хи-квадрат и точный критерий Фишера. Различия признавали достоверными при уровне статистической значимости $p < 0,05$.

Таким образом, в проспективное исследование включены методы обследования, принятые для диагностики и оценки результатов хирургической реконструкции дефектов черепа. Использование пресс-форм из материала СВМПЭ в хирургии дефектов черепа обсуждалось на заседании локального этического комитета, и было утверждено на проблемной комиссии «Черепно-мозговая травма: клиника, диагностика и лечения ее последствий».

Изготовление краниопластических имплантатов с использованием пресс-форм из СВМПЭ в реконструктивной хирургии обширных и сложных дефектов черепа согласно данным литературы, у пациентов ранее не применялось.

ГЛАВА 3 Реконструкция дефектов черепа с использованием технологии быстрого прототипирования

3.1 Стереолитография

В реконструктивной хирургии дефектов черепа лазерной стереолитографии отводится крайне важная роль, как наиболее точной технологии быстрого прототипирования. В нейрохирургической практике для получения трехмерной модели черепа и его имплантата с использованием фотополимерной стереолитографии от начала планирования реконструктивного восстановления черепа до его реализации проходит минимальное количество времени, что является одним из значимых факторов, как для пациента, так и для хирурга. Принимая во внимание большое количество пациентов с различными геометрическими формами дефекта черепа, идеальное реконструктивное восстановление симметрии черепа с повторением полной его анатомической кривизны является существенным для нейрохирурга.

Использование стереолитографии значительно сокращает время и затраты на разработку новых методов диагностики и планирования хирургической реконструкции дефектов черепа, повышая качество планирования и исходов оперативного лечения.

Метод позволяет изготавливать пластиковые копии из жидкого фотополимера, модели дефектов черепа разных объемов, в том числе любые фрагменты костного скелета, ориентируясь на данные СКТ. Между тем, широкое внедрение современных методов диагностики последствий ЧМТ, а именно нового поколения спиральных компьютерных томографов, привело к расширению возможностей реконструктивной нейрохирургии дефектов черепа. Последние позволяют детально сканировать интересующий участок черепа и головного мозга, проводить объемное моделирование изображения любой формы, независимо от размера и расположения недостающих участков анатомической деформации.

Данные СКТ и трёхмерная компьютерная модель являются исходным объектом для лазерной фотополимерной стереолитографии. Формирование трехмерной модели черепа и его виртуального имплантата происходит путем траектории движения лазерного луча и последовательного воспроизведения соответствующих поперечных сечений на поверхности жидкой фотополимеризующейся композиции сфокусированным лазерным пучком, инициирующим полимеризацию композиции.

В настоящее время рядом коммерческих лабораторий (США, Германия, Япония и т.д.) разработана технология CAD/CAM, на основе которого выполняются компьютерное моделирование и изготовление краниопластических имплантатов с использованием разных материалов.

3.1.2 Трехмерное моделирование имплантата с использованием CAD/CAM технологии

Реконструкцию обширного и сложного дефекта черепа сложно реализовать без исходного планирования. Между тем, создание трехмерных моделей при дефектах черепа позволяет получить детальную информацию о состоянии костного дефекта и имеющихся проблемах, которые могут спровоцировать неправильную установку краниопластического имплантата.

В НМИЦ нейрохирургии им. ак. Н.Н. Бурденко активно используется технология CAD/CAM в качестве опции, по итогам которой создается шаблон, используемый в дальнейшем при реконструкции дефектов черепа. У всех пациентов с дефектами черепа, площадь которых составляет >60см^2 активно использована технология CAD/CAM с удовлетворительными результатами.

Планирование реконструктивных операций с использованием фотополимерной стереолитографии осуществляется по единому протоколу:

1. Сбор данных на основе сканирования головы “СКТ по протоколу стереолитография”.
2. Обработка полученных данных с формированием трехмерных моделей черепа и его имплантата.

Моделирование фрагментов черепа и имплантата требуют детальной проработки недостающих участков черепа, подлежащих реконструктивному восстановлению. Результаты полученных данных СКТ черепа и головного мозга в формате Dicom и/или VMP по электронной сети передаются в Институт проблем лазерных и информационных технологий РАН (г. Шатура, Московская область). В дальнейшем, полученные результаты преобразовываются в трехмерную компьютерную модель в STL формат (Рисунок 2), которая является основой для дальнейшей работы установки лазерной стереолитографии.



Рисунок 2 – Схема изготовления фрагмента черепа и его виртуального краниоимплантата с наличием пресс-форм из фотополимерного материала; стрелками указаны поэтапное изготовление модели черепа и его имплантата, которая является основой и ориентацией для дельнейшего реконструктивного восстановления дефекта черепа

При односторонних дефектах черепа используется метод “зеркальной симметрии” с формированием будущего фрагмента черепа (Рисунок 3) и недостающего его участка.

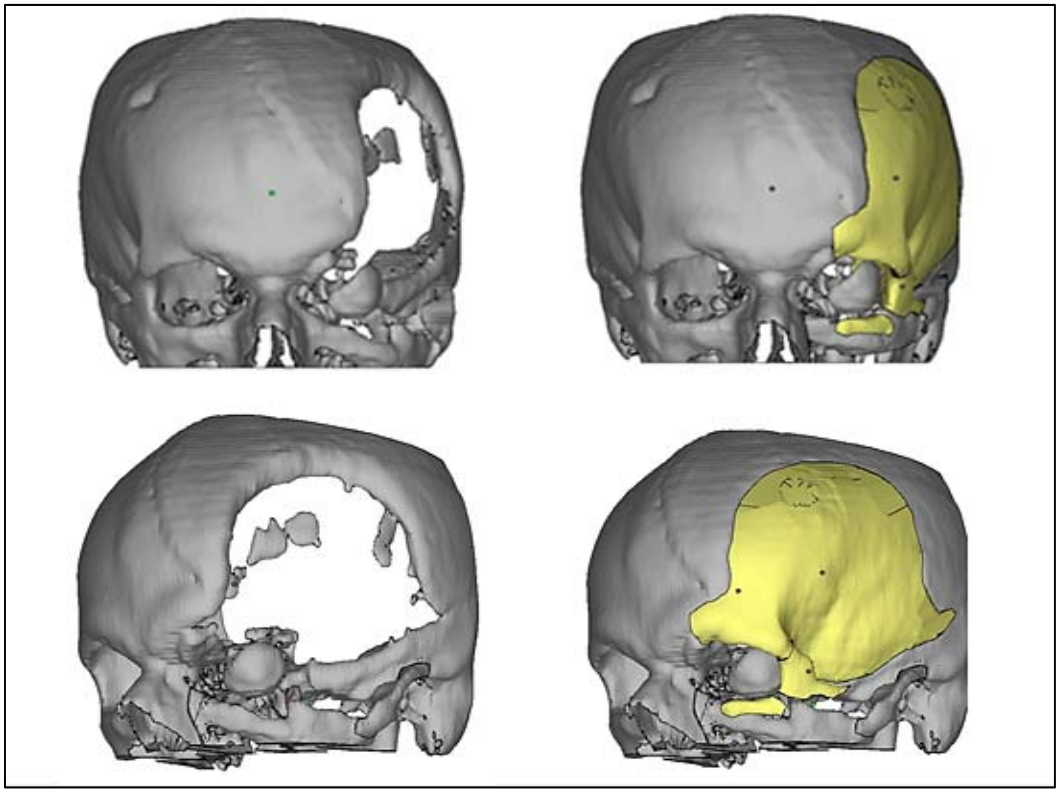

Рисунок 3 – CAD/CAM технология: изготовление фрагмента черепа на основе противоположного, здорового участка черепа с использованием его симметрии

Дефекты черепа, которые располагаются по средней линии и распространяются в две стороны представляют особенность. У таких пациентов был использован наиболее оптимальный подход (Рисунок 4), включающий метод “виртуального донора”.

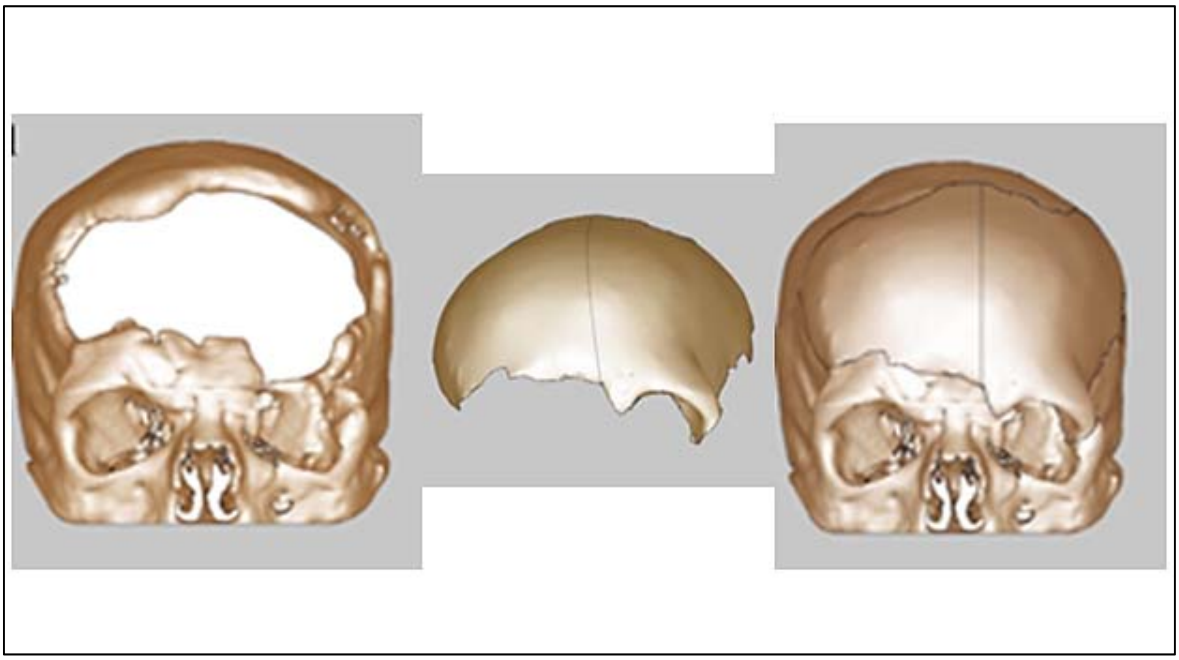

Рисунок 4 – Результаты изготовления виртуального КИ при обширном и сложном дефекте в бифронтоорбитальной области, преимущественно слева

Учитывая обширный опыт использования технологии фотополимерной стреолитографии, при реконструкции дефектов черепа, нами был проведен анализ результатов их использования.

3.2 Ретроспективный анализ наблюдений

В основу работы положены данные исследования 436 пациентов с дефектами черепа (мужчины 299, женщины 137, средний возраст 33,5±13,9). Всем пациентам проводилось реконструктивное восстановление дефекта черепа в условиях НМИЦ нейрохирургии им. ак. Н.Н.Бурденко с использованием фотополимерной стереолитографии.

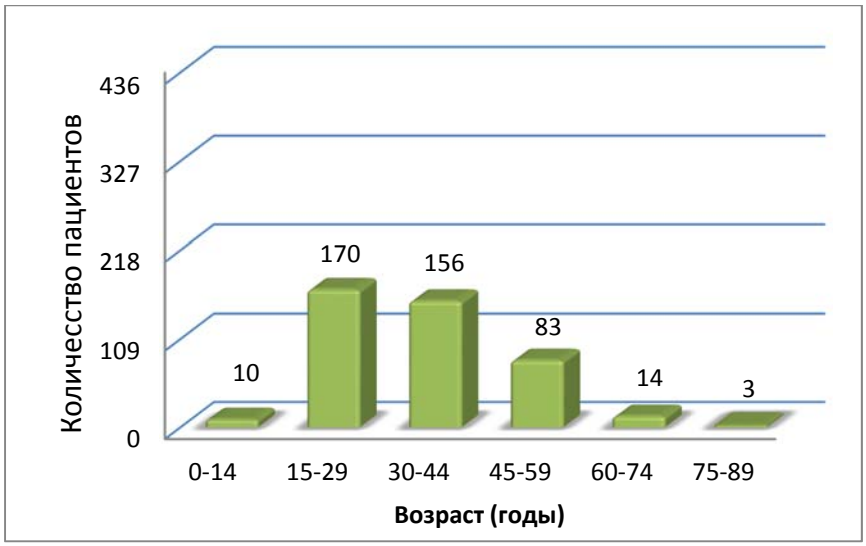

Рисунок 5 – Распределение по возрасту пациентов ретроспективной группы (n=436)

Основной причиной костных дефектов (в результате декомпрессивной трепанации черепа) при ретроспективном анализе была ЧМТ, которая выявлена у 373 (85,5%). Среди доминирующих причин ЧМТ были выделены: изолированная ЧМТ у 279 (63,9%), проникающая ЧМТ в 58 (13,3%) случаях и сочетанная ЧМТ у 38 (8,7%) пациентов. Основные механизм травмы: ДТП – 42%, падение с высоты – 13,4% наблюдений, нападение стало причиной тяжелой травмы черепа и головного мозга в 15,3%, что потребовало выполнения декомпрессивной трепанации черепа с образованием костного дефекта.

Дефекты черепа в результате наружной декомпрессии после ОНМК были в 4,8%, резекция костей свода черепа при нетравматических повреждениях (опухоли костей свода черепа, инфекция ЦНС) выявлена у 9,2% пациентов.

Клинические данные

Клинические проявления у пациентов с дефектами черепа на момент хирургического лечения были обусловлены последствиями перенесенной черепно-мозговой травмы в сочетании с синдромом «трепанированного черепа», который включает в себя несколько компонентов в виде метеопатии, астении, психопатии, парезов конечностей, эписиндрома и афазии. Механизм развития синдрома связан с влиянием атмосферного давления на головной мозг через

дефект черепа, пролабированием и пульсацией мозгового вещества, травматизацией мозга о края костного дефекта, нарушением ликвороциркуляции, нарушением церебральной гемодинамики.

В ретроспективном исследовании в структуре общемозговых симптомов доминировала головная боль, как наиболее частое клиническое проявление у больных с обширными дефектами черепа. Боль носила общий характер различной степени выраженности у 221 (50,6%) пациента, у 115 (26,3%) имела локальный характер, не отмечалась у 87 (19,9%). Проявление цефалгии или ее усиление было связано с изменениями погоды “метеопатическая головная боль” и физической нагрузкой.

У 83 пациентов (19%) с обширными дефектами черепа были выявлены эпилептические приступы, которые носили генерализованный характер с фокальным компонентом, были сопряжены с локализацией и рубцово-атрофическими изменениями в области костного дефекта. Частота проявления эпилептического пароксизма зависела от медикаментозного лечения и строгого выполнения/невыполнения пациентами рекомендаций. Среди исследуемых пациентов у 57 (13,1 %) выявлялись редкие приступы 1-2 раза в месяц, у 26 (5,9%) пациентов 1-2 раза в неделю.

Развитие очаговой неврологической симптоматики было связано с последствием перенесенной черепно-мозговой травмы. Она была представлена в виде различной степени выраженности пирамидных, экстрапирамидных, афатических, чувствительных нарушений. Двигательные нарушения различной степени выраженности: пирамидная недостаточность наблюдалась у 234 (53,6%) пациентов, моно и гемипарезы у 143 (32,8%), грубые у 67 (15,3%).

Речевые нарушения: легкая моторная афазия у 57 (11,2%), грубая афазия у 14 (3,2%) , у двоих пациентов тотальная афазия.

Симптомы, связанные с областью костного дефекта (локальные симптомы) у 172 (39,4%) пациентов представляли из себя боли по периферии (краям) костного дефекта, чувство тяжести и давления, пульсация и стягивание мягких тканей в районе дефекта черепа. Основные причины развития локальной

симптоматики: механическое воздействие в условиях открытого черепа подлежащих мягких тканей, прежде всего, на структуру твердой мозговой оболочки.

Между тем, у исследуемых пациентов с обширными и сложными дефектами черепа значимым казалось положение кожного лоскута (Рисунок 6), которое представляло из себя: западение у 299 (68,5%) пациентов и выбухание содержимого черепа через костный дефект у 28 (6,4%).

Рисунок 6 – Положение мягких тканей в области дефекта черепа; а – выраженное западение мягких тканей; б – выбухание содержимого полости черепа через костный дефект

Все пациенты имели косметически видимые изменение черепа. Исходы заболевания по Jennett B., Bond M., (1975) на момент госпитализации и реконструктивного восстановления дефектов черепа были представлены следующими показателями: хорошее восстановление – 283 (64,9%), умеренная инвалидизация – 108 (24,7%), грубая инвалидизация – 31 (7,1%), в состоянии минимальных проявлений сознания 14 (3,2%), из них у 9 пациентов отмечался акинетический мутизм.

Хирургическое лечение анализируемых больных

Пациенты проходили хирургическое лечение в условиях отделения нейротравмы НМИЦ нейрохирургии им. ак. Н.Н.Бурденко с использованием предварительно компьютерного моделирования.

Заготовка модели черепа и пресс-форм для формирования краниопластического имплантата из фотополимерного материала осуществлялась в срок до 2 суток. Затем изготовленные модели доставлялись в НМИЦ нейрохирургии им. ак. Н.Н.Бурденко, где проводилась газовая стерилизация (Рисунок 7) этиленоксидом (ЕО).

Рисунок 7 – Стерилизованная и вакуумно-упакованная модель черепа - (газовая стерилизация – ЕО)

Готовый шаблон пресс-формы позволял готовить КИ как во время операции в асептических условиях, так и до операции с последующей ее стерилизацией. В нашей серии пациентов с использованием СТЛ фотополимерных пресс-форм для формирования краниопластического имплантата (Рисунок 8) использовались биосовместимые полиметилметакрилаты (ПММА). Полиметилметакрилаты удобны в силу их пластичности в интраоперационном изготовлении имплантатов в пресс-формах, а также

возможности их постобработки. Наиболее часто при интраоперационном изготовлении пластического имплантата в фотополимерных стереолитографических пресс-формах требовалась их постобработка и подгонка с использованием высокоскоростных фрез и боров для формирования конгруэнтности к области дефекта черепа.

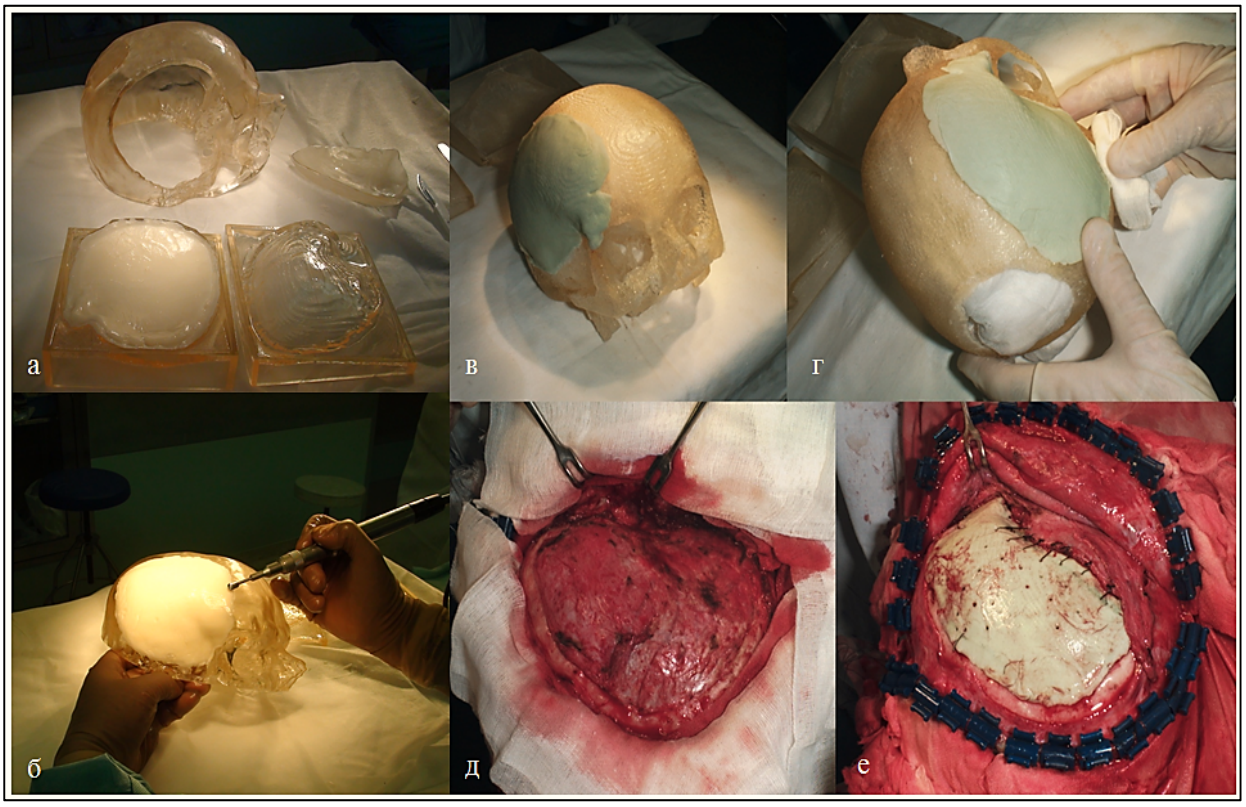

Рисунок 8 - Реконструкция обширного и сложного дефекта черепа; а – модель черепа и пресс-форма из фотополимерного материала; б – предварительная доработка и подгонка КИ к краям костного дефекта на пластиковой модели черепа; в, г – масштабная стереолитографическая копия черепа с наличием изготовленного КИ; д – интраоперационный вид костного дефекта; е – установленный КИ в область дефекта черепа.

Основным материалом для изготовления краниопластических имплантатов в ретроспективном исследовании (Рисунок 9) были современные полиметилметакрилаты (ПММА – Palacos® MV+G, Palacos® MV, Palamed® - Heraeus Medical GmbH Wehrheim, Germany), которые были использованы в 319 (73,1%) наблюдениях. Полиметилметакрилаты удобны в силу их пластичности в

интраоперационном изготовлении имплантатов в пресс-формах, а также возможности их постобработки. Пресс-формы также позволяли моделировать имплантаты из титановых 3D сетчатых пластин – 19,5% (n=85) или их сочетание с ПММА – 32 (7,3%).

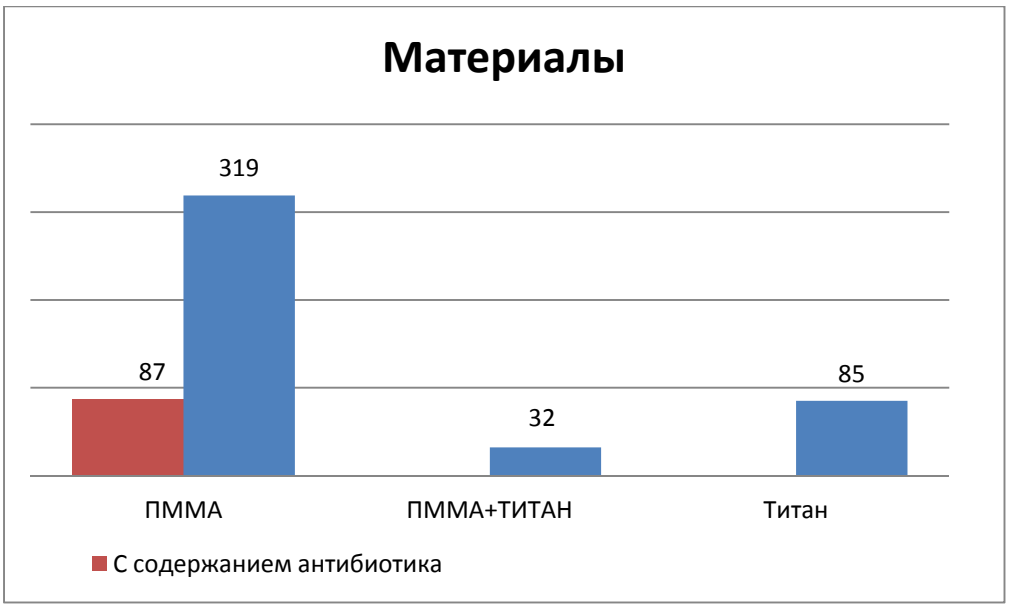

Рисунок 9 – Распределение пациентов с различными пластическими материалами n=436

При использовании стереолитографических фотополимерных пресс-форм (Рисунок 10) в изготовлении краниопластических имплантатов получены хорошие функциональные и косметические результаты у 349 (80,1%) пациентов.

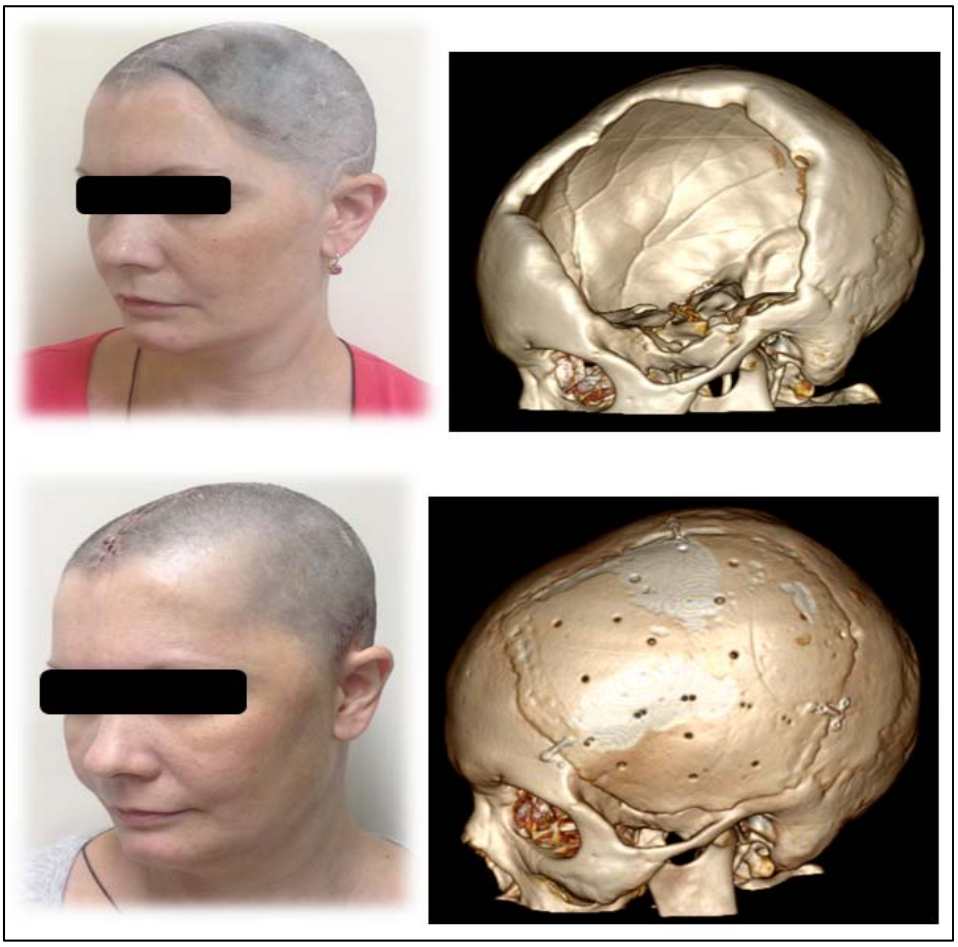

Рисунок 10 – Результаты реконструкции обширного и сложного дефекта черепа в левой лобно-теменно-височной области материалом Palacos® с использованием стереолитографических пресс-форм.

Удовлетворительные результаты были достигнуты в 15,6% (n=68) наблюдений у пациентов со сложными краниофациальными дефектами и наличием рубцовых изменений мягких тканей в их области, а неудовлетворительные исходы (инфекционные осложнения) составили 19 (4,36%) случаев в разные сроки от момента краниопластики.

Вместе с тем, был выявлен ряд технических особенностей (Рисунок 11) обусловленных физическими свойствами стереолитографических фотополимерных пресс-форм (хрупкость, деформация, необходимость разграничительных сред). Имплантаты, как правило требовали интраоперационной доработки и подгонки.

Рисунок 11 – Деформация фотополимерного материала; а – трещина модели черепа (указана стрелкой); б – деформация при длительном хранении; в – растрескивание и изменение структуры после стерилизации; г – хрупкость конструкций с нарушением целостности во время операции, при сдавливании двух половин форм.

Исходя из опыта НМИЦ нейрохирургии им. ак. Н.Н.Бурденко в реконструктивной хирургии дефектов черепа, возникла необходимость разработки новых технологий, устраняющих существующие недостатки стереолитографических фотополимерных пресс-форм в изготовлении краниопластических имплантатов. С начала 2018 года совместно с инженерной фирмой ООО “АБ Универсал” была разработана альтернативная пресс-форма в изготовлении краниоимплантата. Результаты применения новой пресс-формы представлены в IV главе.

3.2.1 Структура осложнений и факторы риска их развития

Проанализированы результаты лечения 436 пациентов с дефектами черепа, у которых реконструктивно-восстановительная операция черепа проводилась с использованием технологии фотополимерной стереолитографии.

Осложнения в этой группе (n=436) наблюдались у 40 (9,17%) пациентов. К ним относили: раневую инфекцию, развитие гидроцефалии, кровоизлияние, эпилептические приступы, диффузный отек головного мозга, а также экстрацеребральные скопления под имплантатом.

Катамнез сроков развития осложнений в литературе рассматривается в разные временные промежутки, однако четкие критерии для их выделения отсутствуют [51, 61, 63, 83, 112]. Учитывая данные публикаций и собственный опыт, мы выделили 2 временных промежутка в развитии ранних и поздних осложнений.

Таблица 4 – Количество осложнений в раннем и позднем послеоперационном периодах

Сроки осложнений	**Количество осложнений**
< 14 суток (ранние)	23
15 суток и > (поздние)	17

Ранние осложнения

Ранние осложнения были у 23 (5,28%) пациентов, в том числе: внутричерепные гематомы в 8 (1,8%) наблюдениях, гидроцефалия после реконструкции дефекта черепа у троих (0,69%) пациентов, нагноение имплантата в двух (0,46%) наблюдениях, эпилептические приступы в 9 (2,06%) случаях и диффузный отек головного мозга в одном (0,23%) наблюдении.

Таблица 5 – Частота и структура осложнений раннего послеоперационного периода (n^{23})

Осложнения	**Количество набл.(%)**
Внутричерепные гематомы	8 (1,8)
Гидроцефалия	3 (0,69)
Раневая инфекция	2 (0,46)
Эпилептические приступы	9 (2,06)
Диффузный отек мозга	1 (0,23)
Экстрацеребральное скопление	*59 (13,5)**

* условно рассматривался в рубрике “осложнения”

Внутричерепные гематомы были у 8 (1.8%) пациентов. Эпидуральная гематома выявлена в 5 (1.15%) наблюдениях; в одном случае её хирургическое удаление не потребовалось в виду маленьких размеров и отсутствия клинической симптоматики. В 3 (0,69%) наблюдениях обнаружено сочетание внутричерепных гематом (субдуральные и внутримозговые). Во всех случаях при их эвакуации удалось сохранить краниопластический имплантат.

Нарастание гидроцефалии в сроки 8±13сутки после закрытия дефектов черепа, потребовавшее вентрикулоперитонеальное шунтирование, отмечено у 3 пациентов (0,69%).

Раневая инфекция, ограниченная локализацией в пределах мягких тканей в сроки до 8-13 дней, наблюдалась у 2 (0,46%) пациентов при реконструкции дефектов лобно-орбитальной и лобно-теменно-височной. У одного из них, находившегося в вегетативном состоянии нагноение имплантата возникло в

результате обострения хронического очага инфекции (пневмония). Краниопластическим материалом были ПММА и титановая пластина.

Впервые возникшие эпилептические приступы в раннем периоде были отмечены у 9 (2,06%) пациентов. Развитие эпилептических пароксизмов, вероятно, было связано с церебральными рубцово-спаечными процессами. Возможно, определенную роль сыграло использование моно-полярной коагуляции при выделении краев костного дефекта, что могло послужить триггером судорожной активности. Эпилептические приступы удалось контролировать противосудорожной терапией.

Диффузный отек головного мозга остро возник спустя 40 минут после двусторонней реконструктивной операции по поводу дефектов черепа у больной в вегетативном статусе и потребовал удаления имплантатов. Спустя 4,5 года больная скончалась. Подробный анамнез наблюдения будет дан в конце раздела.

У 59 (13,5%) пациентов было *экстрацеребральное скопление*. Основу этих скоплений составили: жидкость из мягких тканей, ликвор и распад крови. Наиболее часто они выявлялись при реконструкции обширных и гигантских дефектов и были обусловлены медленным расправлением мозга в предшествующих условиях его длительного западения (Рисунок 12) в области костного дефекта. После реконструктивного восстановления у 57 из 59 пациентов отмечалось постепенное расправление мозга с вытеснением экстрацеребрального скопления, которое не проявляло себя клинической симптоматикой и не требовало хирургического лечения. Подобная ситуация лишь весьма условно может рассматриваться в рубрике “осложнения”, так как по сути относится к реакции на “пустоту”.

Рисунок 12 – Положение мягких тканей в области дефекта черепа на этапе его реконструктивного восстановления

В 2-х наблюдениях отмечено увеличение объема жидкости под имплантатом, которые приводили к формированию гигромы с масс-эффектом. Этим пациентам выполнено дренирование объемного скопления жидкости (Рисунок 13).

Рисунок 13 – Динамика увеличения скопления под КИ (в течении 12 дней) после реконструкции обширного дефекта в левой лобно-теменно-височной области. Экстрацеребральное скопление с наличием масс-эффекта

При проведении анализа выявлена статистическая значимость наблюдений экстрацеребральных скоплений от размеров дефекта ($p = 0.0421988$)

и относительная значимость от положения мягких тканей над дефектом на этапе реконструкции, которые показаны на Рисунках 14, 15 соответственно.

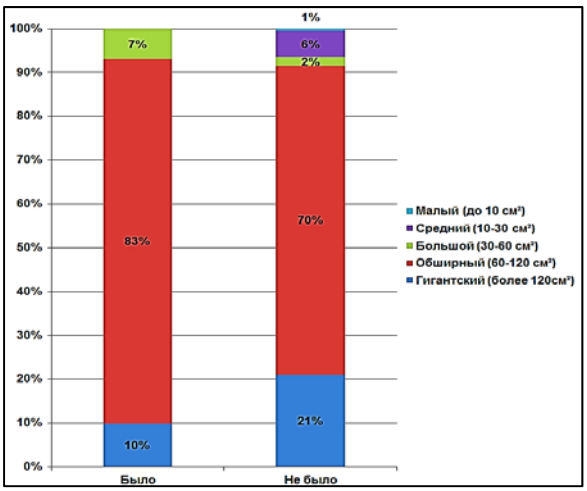

Рисунок 14 – Размеры костного дефекта над дефектом черепа в группах пациентов с послеоперационными экстрацеребральными скоплениями и без них

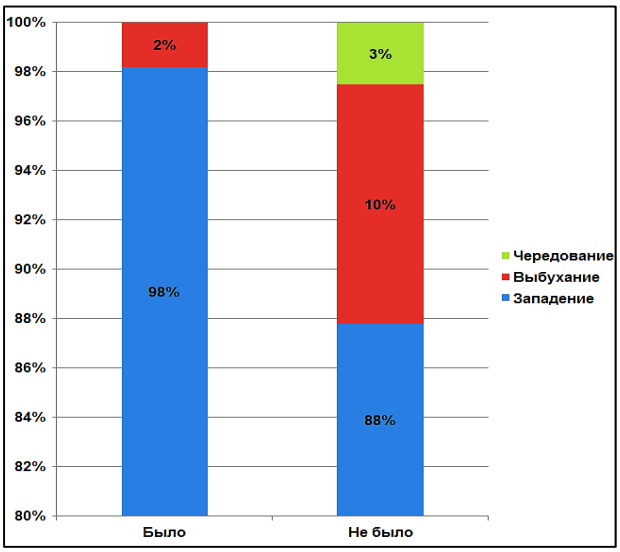

Рисунок 15 – Положение мягких тканей над дефектом черепа в группах пациентов с послеоперационными экстрацеребральными скоплениями и без них

Диффузный отек головного мозга после реконструкции дефекта черепа

Одна пациентка с острым диффузным отеком вещества мозга, обуславливающим эксплантацию трансплантатов, скончалась спустя 4,5 года. После этого события считаем необходимым извести наблюдение полноценно.

Пациентка Т., 18 лет, поступила 13.01.2015 в НМИЦ нейрохирургии им. ак. Н.Н. Бурденко с последствиями тяжелой ЧМТ (автоавария); посткоматозное

бессознательное состояние (вегетативный статус) с наличием двусторонних обширных посттравматических дефектов черепа в лобно-височно-теменных областях (Рисунок 16).

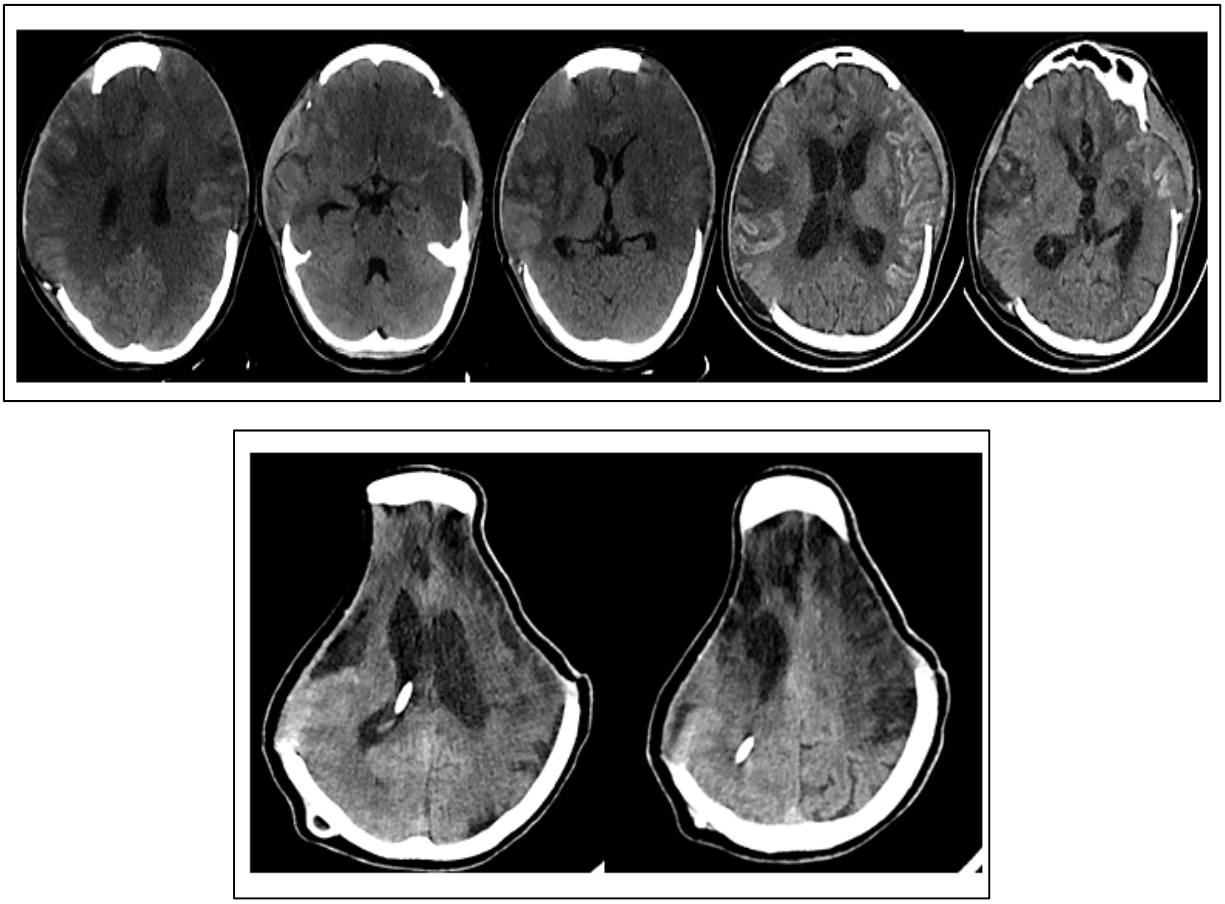

Рисунок 16 – Обширный двусторонний дефект черепа; костные дефекты с наличием вентрикуломегалии и посттравматическими изменениями вещества головного мозга (верхний ряд); выраженное западение кожных лоскутов с двух сторон $\ll Sinking\ Skin\ Flap\ Syndrom \gg$ на фоне функционирующего шунта, через 5 месяцев после травмы (нижний ряд)

С учетом выраженности западение кожного лоскута, высокой вероятности последующих трофических изменений кожи скальпа о края костного дефекта, по настоянию родственников и для повышения дальнейшего реабилитационного потенциала решено выполнить реконструкцию дефектов черепа с использованием CAD/CAM технологии (Рисунок 17).

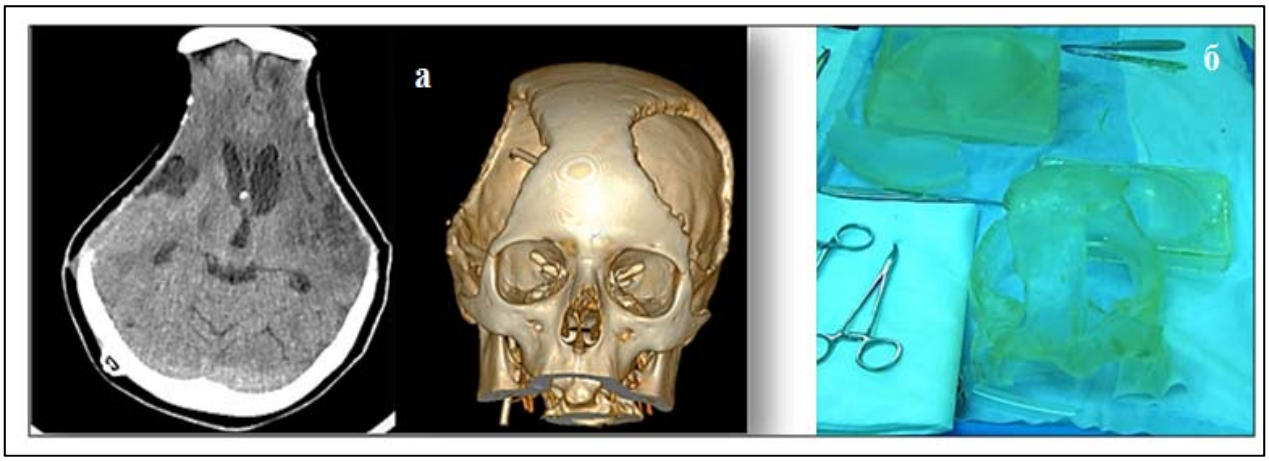

Рисунок 17 – КТ головного мозга при поступлении в стационар. а – СКТ головного мозга выявляет диффузную атрофию головного мозга с наличием зон посттравматического характера в обоих полушариях. 3D обширные двусторонние костные дефекты сложной конфигурации б - Модель черепа и пресс-форма, изготовленные методом лазерной стереолитографии

Этап реконструктивного восстановления обширных дефектов черепа протекал гладко, в результате реконструкции симметрия черепа полностью восстановлена (Рисунок 18).

Рисунок 18 – Одномоментная реконструкция дефектов черепа; выделение краев косного дефекта и их реконструкция материалом Palacos-G с использованием стереолитографии.

После операции в состоянии наркозного сна была переведена в палату пробуждения. При переводе - АД 100\50 мм рт.ст., пульс 76 уд в минуту, ритмичный. Сатурация кислородом 100%, зрачки узкие. Дыхание аппаратное. В момент пробуждения был отмечен однократный подъем АД до 145\80 мм рт.ст. пульс 100 в минуту, ритмичный. Однако через 40 минут показатели АД резкого снизились до 78\35 мм. рт.ст. Пульс 120 в мин., ритмичный, сатурация 94%. На этом фоне отмечено появление двустороннего мидриаза, выпадение зрачковых, корнеальных рефлексов, отсутствие кашлевого и окулоцефалического рефлексов. Немедленно начата инфузия норадреналина и минералокортикоидов. При КТ головного мозга (Рисунок 19) – массивный диффузный отек мозга с отсутствием субарахноидальных пространств, сдавлением базальных цистерн.

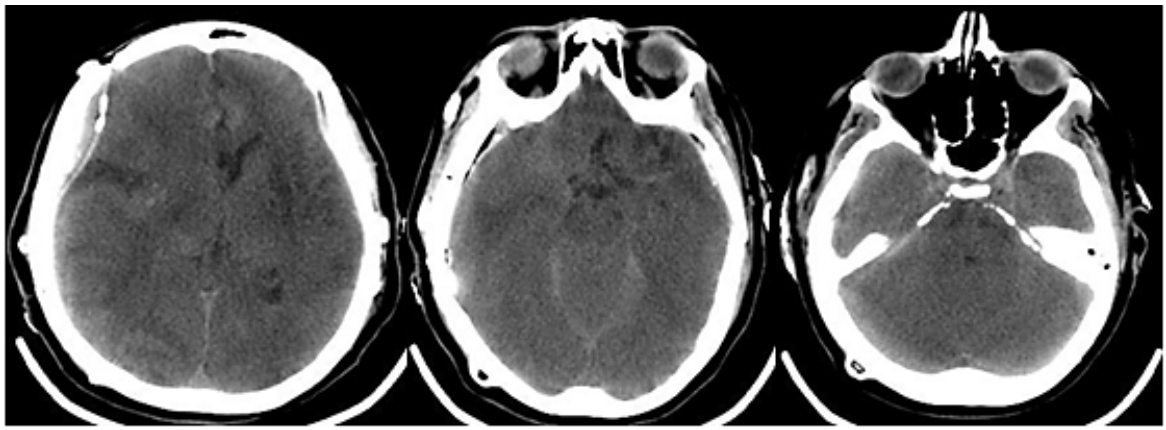

Рисунок 19 – Массивный отек вещества головного мозга со сдавлением цистерн основания и дислокацией

Учитывая клиническое состояние больной и данные КТ головного мозга, в экстренном порядке выполнена операция, в ходе которой удалены аллопластические материалы с двух сторон и выполнена дополнительная пластика ТМО (Рисунок 20).

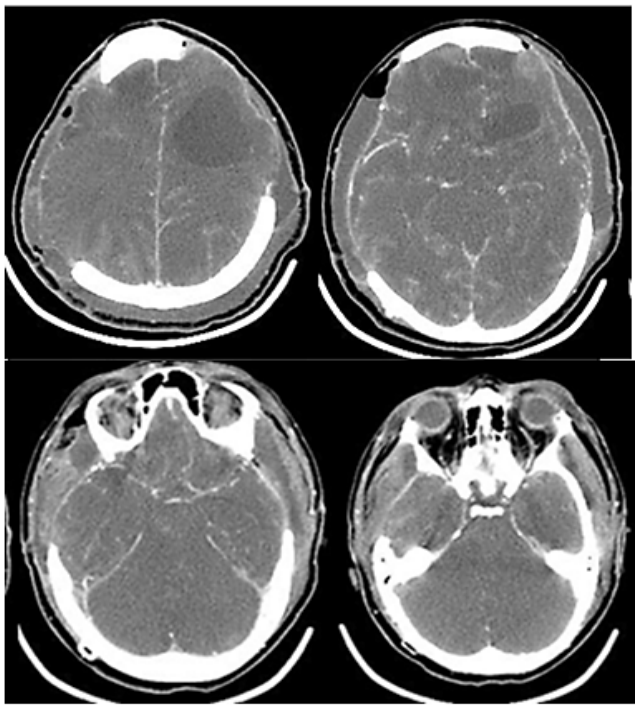

Рисунок 20 – КТ головного мозга: Состояние после удаления краниопластических имплантатов с двух сторон

Послеоперационный период протекал в ОРиИТ. Несмотря на проводимое интенсивное лечение в отделении реанимации, улучшения в состоянии больной не было отмечено. Биологическая смерть отмечена на фоне сердечно-легочной недостаточности через 4,5 года после реконструкции дефекта черепа.

Осложнения позднего послеоперационного периода

Поздние осложнения наблюдались у 17 (3,9%) больных гнойно-воспалительной природы и потребовали удаления краниоимплантатов с санацией очага инфекции. Их характеристики представлены в Таблице 6.

Таблица 6 – Осложнения позднего послеоперационного периода после реконструкции дефекта черепа

№	Возр	Пол	Сроки краниоэктомии до пластики	Размеры дефекта	Локализация*	Материал	Причины	Сроки развития осложнений	Микрофлора
1	16	М	75 дней	Обширный (>60см²)	Л-Т-В	Versabond$^{\Omega}$	Лигатурный свищ	32 дня	St. aureus
2	49	М	10 мес	Обширный (>60см²)	В-Т	Versabond	Подкожное скопление	40 дней	St. aureus
3	62	Ж	30 лет	Большой (до 60см²)	Л-О	Титан	Контакт с лобной пазухой	28 дней	St. aureus
4	25	М	6 мес	Обширный (> 60см²)	Л-Т-В	Palacos	Подкожное скопление + свищевой ход	28 дней	St. epidermidis
5	18	М	11 мес	Большой (до 60см²)	Л-О	DePuy + титан	Обострение хронического ринита	40 дней	стерильно
6	43	М	14 дней	Большой (до 60см²)	Л-Т	Palacos$^{\Omega}$	Скопление под кожным лоскутом	37 дней	Peptostreptococcus sp.
7	53	М	36 мес	Обширный (>60см²)	Т-В	Palacos	Эпидуральное скопление - эмпиема	48 мес	стерильно
8	40	Ж	5 мес	Обширный (>60см²)	Л-В-О	Gentofix	Острый ларинго-фарингит	13 мес	Нет данных
9	39	Ж	11 лет	Обширный (>60см²)	Л-О (двусторонние)	Palacos	Контакт с лобной пазухой	12 мес	стерильно
10	30	М	65 дней	Большой (до 60см²)	Л-О	VersaBond	Контакт с лобной пазухой	36 мес	Нет данных
11	37	М	9 мес	Большой (до 60см²)	Л-О	Титан	Обострение хронического гайморита	7 мес	Нет данных
12	34	М	14 мес	Обширный (>60см²)	Л-О (двусторонние)	Palacos	Контакт с лобной пазухой	15 мес	стерильно
13	24	Ж	9 мес	Большой (до 60см²)	Л-О	Palacos $^{\Omega}$	Контакт с лобной пазухой (обострение хронического фронтита)	10 мес	St. aureus
14	16	Ж	13 мес	Большой (до 60см²)	Л-О	Palacos+ титан	Лучевая терапия - истончение кожного лоскута в районе реконструкции	3 года	стерильно
15	17	М	2 года	Обширный (>60см²)	Л-В	Palacos	Обострение хронического этмоидита	6 мес	St. aureus
16	24	М	1 мес	Обширный (>60см²)	Л-Т-В (двусторонние)	Palacos+ титан	Подкожное скопление + свищевой ход	3,5 мес	St. aureus
17	59	Ж	3 года	Большой (до 60см²)	Л-О	Palacos	Обострение хронических заболеваний ЛОР органов	22 года	стерильно

*Л-лобная, Т-теменная, В-височная, О-орбитальная

Ω - с содержанием антибиотика

Мы провели исследование факторов риска развития инфекционных осложнений. Выявлены возрастные особенности в развитии ГВО (в старших

возрастных группах), где достоверно (p = 0.01) чаще наблюдались эти осложнения (Рисунок 21).

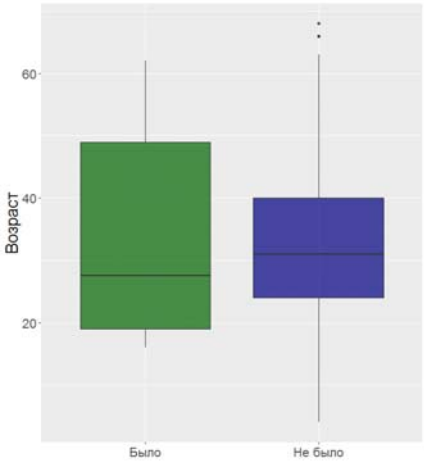

Рисунок 21 – Возраст пациентов с последствиями ЧМТ в подгруппах с наличием и отсутствием осложнений.

В развитии гнойно-воспалительных осложнений доминирующими в структуре оказались пациенты с последствиями открытой проникающей ЧМТ. Данные зависимости показаны на Рисунке 22.

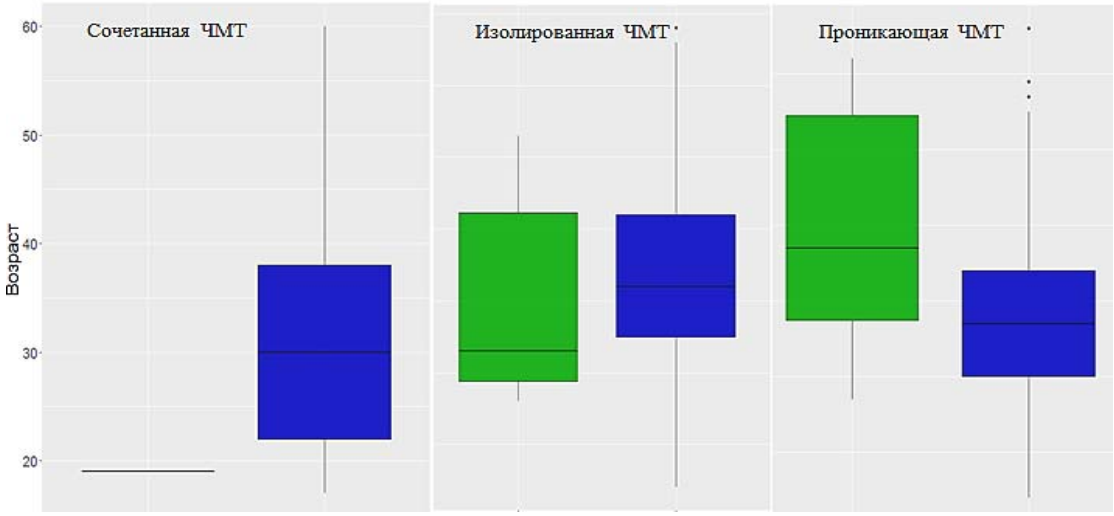

Рисунок 22 – Развитие гнойно-воспалительных осложнений у больных с последствиями ЧМТ.

Статистически значимых различий в частоте гнойно-воспалительных осложнений в зависимости от краниопластического материала (p = 0.9), локализации (p = 0.2) и размеров костного дефекта не были выявлены.

Таким образом, возраст больных и наличие последствия проникающей формы ЧМТ можно рассматривать как фактор риска развития осложнений (p = 0.01). Экстрацеребральные скопления жидкости после реконструкции обширных дефектов черепа требовали динамического наблюдения. Лишь при редком развитии синдрома компрессии мозга они подлежали хирургической эвакуации – у 2 (0,38%) пациентов.

Резюме. По данным публикаций, посвященных анализу результатов хирургической реконструкции дефектов черепа (Wachter et al., 2013; Kim et.al., 2014; Broughton et al., 2014; Zanaty et al., 2016; Jeong et al., 2016; Jeong et al., 2017; Li A. et al., 2017; Hutchinson P. et.al. 2019), осложнения после этого вмешательства составляли от 7,9% до 40,4%. Из них гнойно-воспалительные осложнения составляют 5,0-12,8%.

ГЛАВА 4 Реконструктивная хирургия черепа с использованием пресс-форм из сверхвысокомолекулярного полиэтилена (СВМПЭ) в изготовлении имплантатов

Адекватное косметическое восстановление пациентов с дефектами черепа является важным этапом для их социальной адаптации, а стало быть, психического благополучия. Между тем, неполноценная косметическая реконструкция может быть еще одной из существенных проблем у больных с обширными и сложными дефектами черепа.

После успешного тестирования в 2017 году совместно с инженерной фирмой ООО “АБ Универсал” разработана альтернативная пресс-форма из сверхвысокомолекулярного полиэтилена (СВМПЭ), изготовленная фрезерованием на станках с числовым программным управлением (ЧПУ) для интраоперационного изготовления имплантатов в хирургии обширных и сложных дефектов черепа. В России на сегодняшний день, пресс-формы, изготавливаемые из подобного рода материалов, в реконструктивной нейрохирургии дефектов черепа отсутствуют.

Технология моделирования имплантата и создания пресс-форм

Современные подходы в реконструктивной хирургии дефектов черепа широко используют принцип компьютерного моделирования (CAD) и изготовления (CAM). Для создания идеальной модели краниопластического имплантата необходима детальная КТ проработка области дефекта черепа, подлежащей реконструктивному восстановлению. Сканограмма КТ должна строго охватить область дефекта черепа с захватом интактной костной ткани. Сложность геометрической формы и размеров требует выполнения КТ сканирования области интереса с толщиной среза менее 1мм. Использование технологии CAD позволяет преобразовать полученные данные (Рисунок 23) в трехмерные модели.

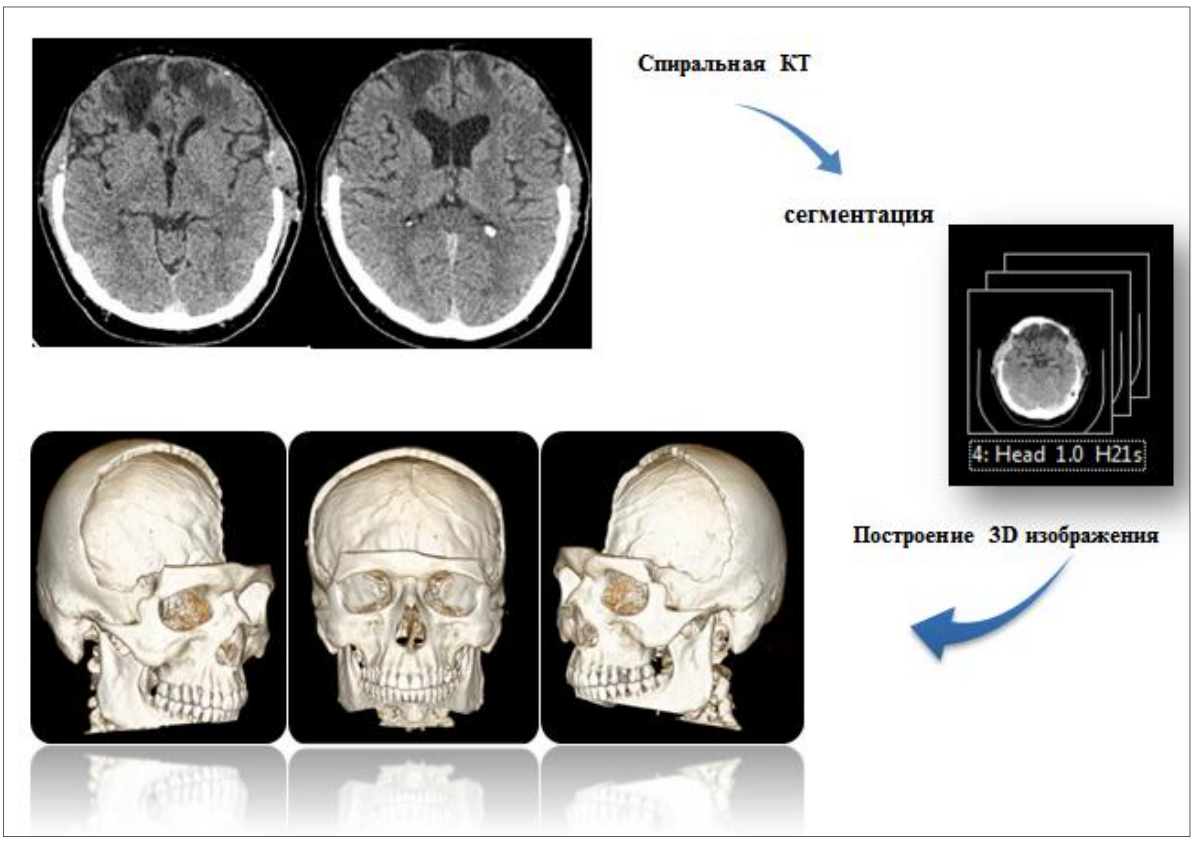

Рисунок 23 – Объемное 3D изображение черепа после обработки аксиальных срезов высокоразрешающей спиральной КТ головы. Двухсторонний обширный и сложный дефект в лобно-височной области

Моделирование имплантата

В настоящее время АТ позволяют использовать трехмерные построения для создания моделей черепа и его имплантата индивидуально для каждого пациента. Моделирование КИ выполнялось в НМИЦ нейрохирургии им. ак. Н.Н.Бурденко. Данные КТ передавались в цифровом виде на рабочую станцию в формате DICOM (Digital Imaging and Communications in Medicine) и обрабатывались с помощью специального программного обеспечения. На основе данных СКТ головы пациента при помощи программы (Mimics® 17.0 Materialise, Inc., Leuven, Belgium) создавалась виртуальная модель черепа. Затем полученная модель черепа переносилась в программу 3-matic Research Edition 9.0., где создавалась виртуальная 3D модель имплантата.

В случае если дефект односторонний и не заходит за среднюю линию, основой для модели имплантата является противоположная (Рисунок 24),

интактная сторона черепа, что приводит к реализации принципа симметрии в реконструкции.

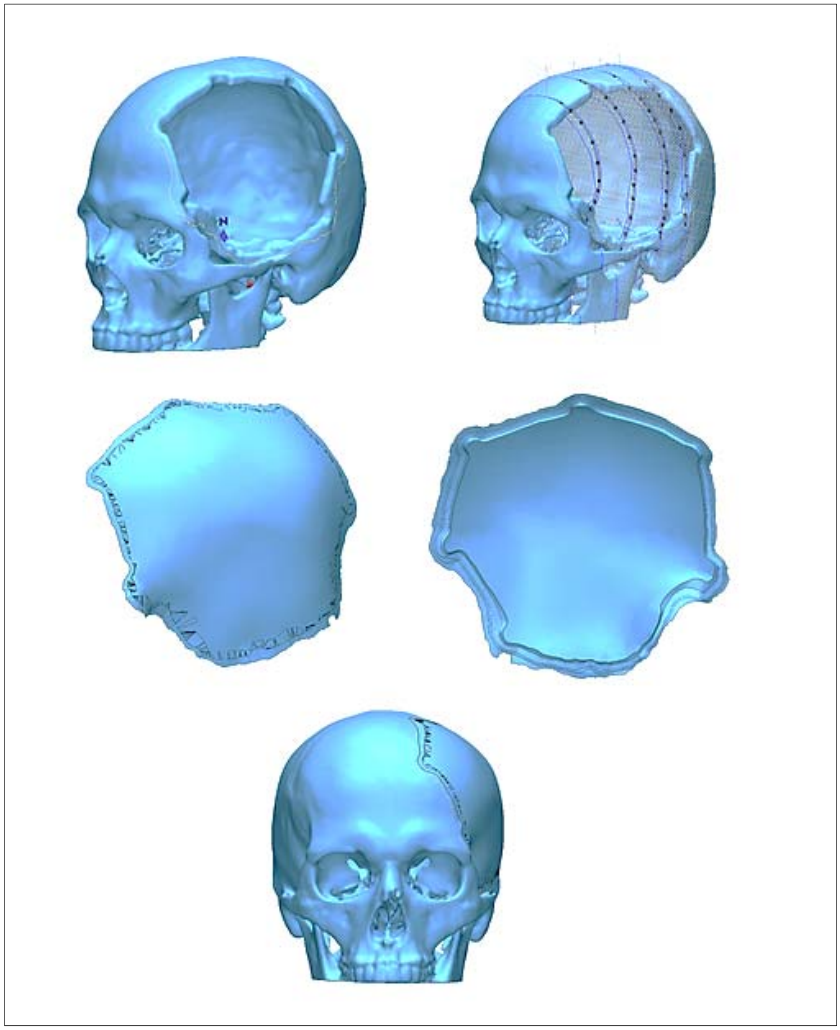

Рисунок 24 – Компьютерное моделирование имплантата, являющееся основой для создания пресс-форм

При двусторонних дефектах использовался метод так называемого “виртуального донора”. Изготовление моделей черепа, имплантатов и их пресс-форм из СВМПЭ проводится по специальной методике.

Использование пресс-форм из СВМПЭ для формирования имплантатов из полиметилметакрилата (ПММА) дало возможность геометрически точно изготавливать краниоимплантат для реконструкции области дефекта. В силу пластичности и возможности применения материала из ПММА в пресс-формах, последние представляют актуальность и обладают рядом преимуществ.

Методика изготовления пресс-форм из СВМПЭ

Пресс-формы из СВМПЭ марки «Inkulen 500» в виде плиты, например 150х200х40мм, устанавливается на 3-х координатных фрезерных станках с ЧПУ. Время изготовления половинок форм (Пуансон, Матрица) приблизительно 24 часа.

Толщина краниопластического имплантата в зоне реконструкции составляет 3.5-4.5мм. По нашим наблюдениям, одним из преимуществ изготовления краниоимплантата из СВМПЭ является область перекрытия дефекта (Рисунок 25) на 2-5мм наружу от теоретической границы соприкосновения КИ с дефектом черепа.

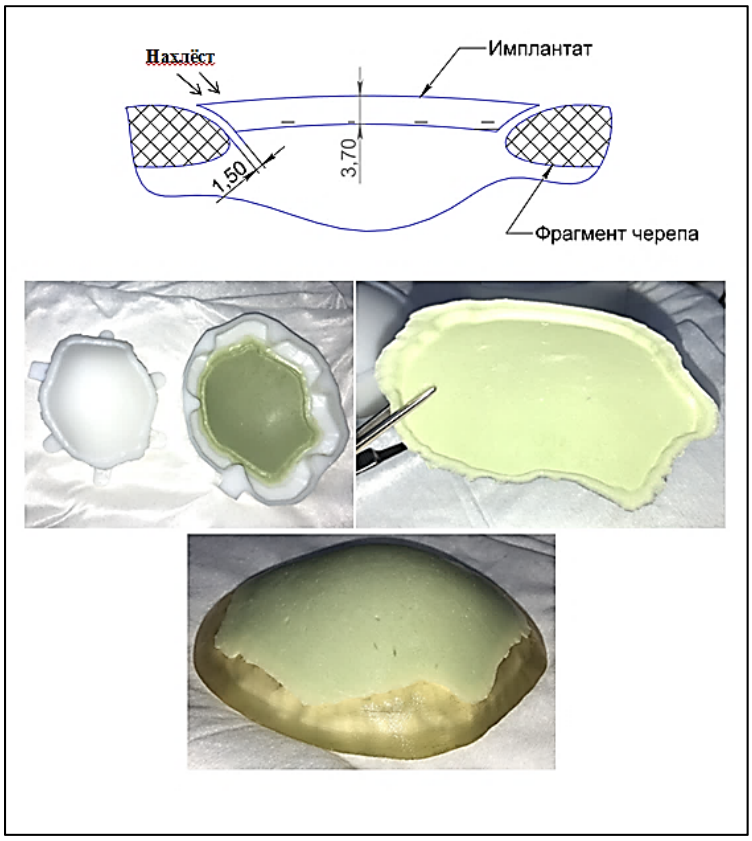

Рисунок 25 – Схематическое изображение и изготовление имплантата в пресс-формах из СВМПЭ. Нахлёст в зоне перекрытия дефекта не превышает 2мм. В зоне нахлёста толщина КИ на торце сходит на «0».

Пуансон. Массивный пуансон повторяет внутреннюю и торцевую поверхность краниопластического имплантата (КИ). Геометрия формующих поверхностей пуансона совпадает с моделью КИ (материал Palacos при отверждении имеет усадку не более 0,6%). Глубина контура «КИ»: 3,5-4,5мм. Наружный контур пуансона повторяет наружный контур КИ и является «обрезным приспособлением» при отделении КИ от излишков материала (облоя). Снабжён шестью «лапками» для удобства захвата пальцами при раскрытии пресс-формы. Одна из «лапок» в два раза шире остальных – «маркер» для позиционирования пуансона относительно матрицы при закрытии пресс-формы перед формованием.

Матрица. Формующая поверхность матрицы повторяет наружную поверхность КИ с эквидистантной в 1мм от наружного контура пуансона. Линия, образующая формующий контур матрицы, поднимается «ступенькой» на 2-4мм вверх для гарантии обеспечения минимальной толщины КИ. После ступеньки создаются «карманы» для облоя за счет того, что боковая стенка матрицы отодвигается от линии «ступеньки» на 4-5мм по контуру в наружную сторону. Также снабжена шестью вертикальными направляющими полуцилиндрами для центрирования пуансона относительно матрицы. Зазор между ними составляет 0.2мм. Толщина стенок матрицы составляет 3-4мм. С наружной стороны матрицы, напротив «маркера» пуансона, находится выступ аналогичного размера и назначения, как у пуансона.

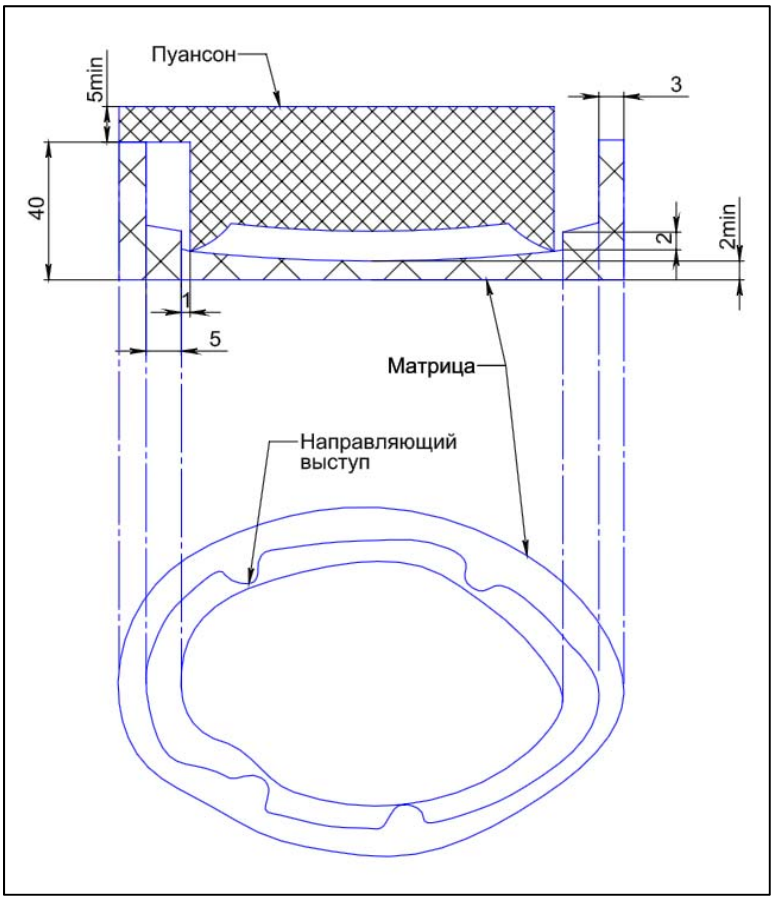

Рисунок 26 – Пуансон и матрица в схематическом изображении (рисунок выполнен совместно со специалистом в области конструирования литьевых форм ООО "АБ Универсал" Дувидзоном В.Г.)

Следует отметить, что пресс-формы из СВМПЭ достаточно прочные и выдерживают большие усилия при формовании краниопластического имплантата (рисунок 21), включая механическую затяжку с фиксацией инструментом типа «струбцина и винтовой пресс».

По нашим наблюдениям, использование пресс-форм из сверхвысокомолекулярного полиэтилена в хирургии костных дефектов с возможностью применения механических затяжек (Рисунок 27) дало возможность освободить руки хирурга во время полимеризации полимерной композиции (10-15 мин), что дополнительно позволило хирургу провести инспекцию и гемостаз раневой области.

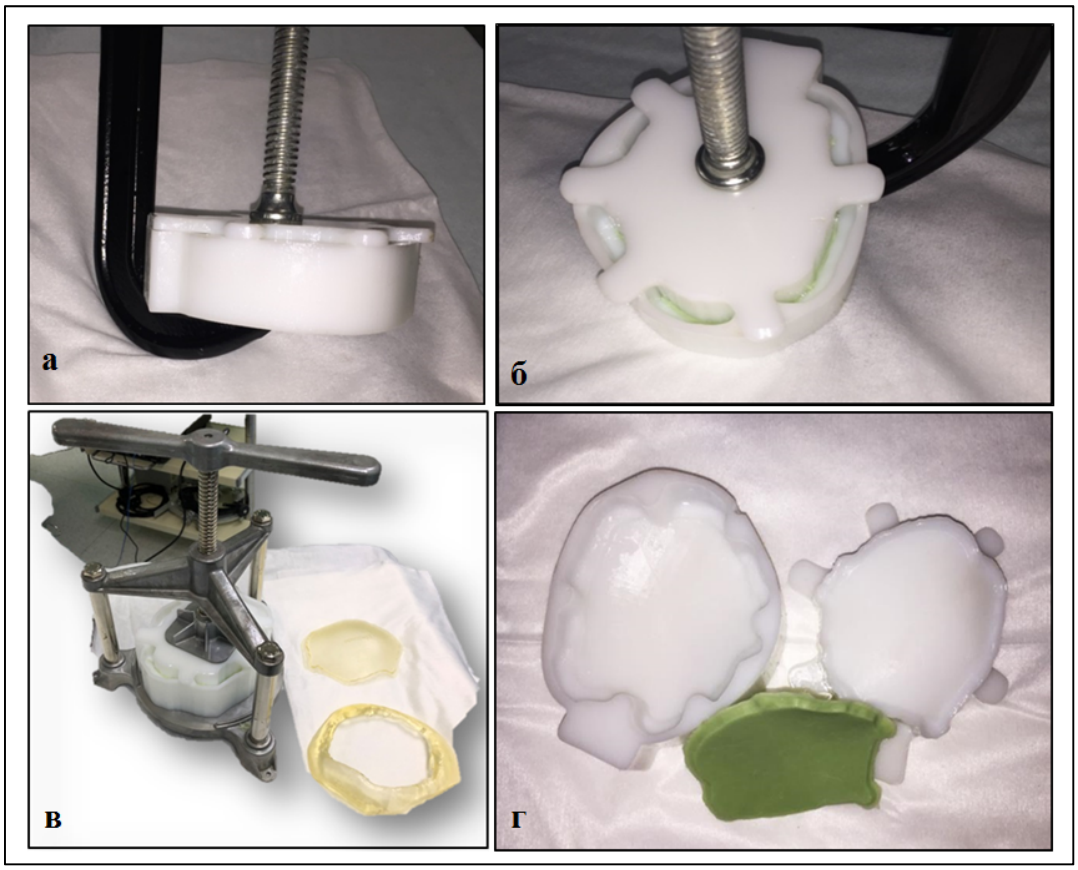

Рисунок 27 – Изготовление краниопластического имплантата в стерильных условиях с использованием сильной механической затяжки а-, б-, в-. В рисунке “г-” полная конгруэнтность краниопластического материала.

4.1 Экспериментальное исследование: изготовление и анализ формирования краниопластических имплантатов в фотополимерных и сверхвысокомолекулярных полиэтиленовых пресс-формах.

Для оценки результатов изготовления краниоимплантатов в пресс-формах нами был проведен обратный инжиниринг в рамках лабораторного эксперимента с использованием контрольной измерительной машины ROMER Absolute Arm (Hexagon Manufacturing Intelligence - Division Romer, Франция). Последняя создает математическую модель соответствия краев, формы имплантата и черепа на основе многоточечного бесконтактного анализа.

Установлено, что вес краниоимплантата из материала «Palacos®, Heraeus Medical GmbH Wehrheim, Germany», через 15 минут после начала смешивания

исходных компонентов, т.е. сразу после извлечения из пресс-формы, через сутки и через трое суток не менялся в пределах 0,05 гр.

Вывод: реакция за 15 минут при температуре окружающей среды не ниже 20^0С идёт до конца и летучие не выделяются.

При измерении краниоимплантата из материала «Palacos®», через 15 минут после начала смешивания исходных компонентов, т.е. сразу после извлечения из пресс-формы, через 10, 20, 30 минут, через сутки и 3 суток показали, что коробление краниоимплантата - отклонение геометрии в пределах ± 0,2 мм.

Вывод: после извлечения краниоимплантата из пресс-формы геометрия практически не меняется.

При использовании струбцины для механического прессования краниоимплантата наблюдалось локальное «утонение» на 1 мм по сравнению с остальной толщиной краниоимплантата. Причина – небольшая толщина матрицы пресс-формы в зоне приложения усилия струбциной.

Вывод: механическое прессование «КИ» в пресс-формах из СВМПЭ необходимо проводить либо на ручном переносном прессе, либо через подкладную (разгрузочную) плиту с условным диаметром не менее 80 мм и толщиной не менее 20 мм.

Установлено, что имплантаты из материала «Palacos®, Heraeus Medical GmbH Wehrheim, Germany», отформованные в стереолитографической фотополимерной пресс-форме имеют неоформленные края изменяющие положение имплантата (от 1,0 до 3,5 мм) и требуют интраоперационной доработки с использованием высокоскоростных фрез и боров (Рисунок 28).

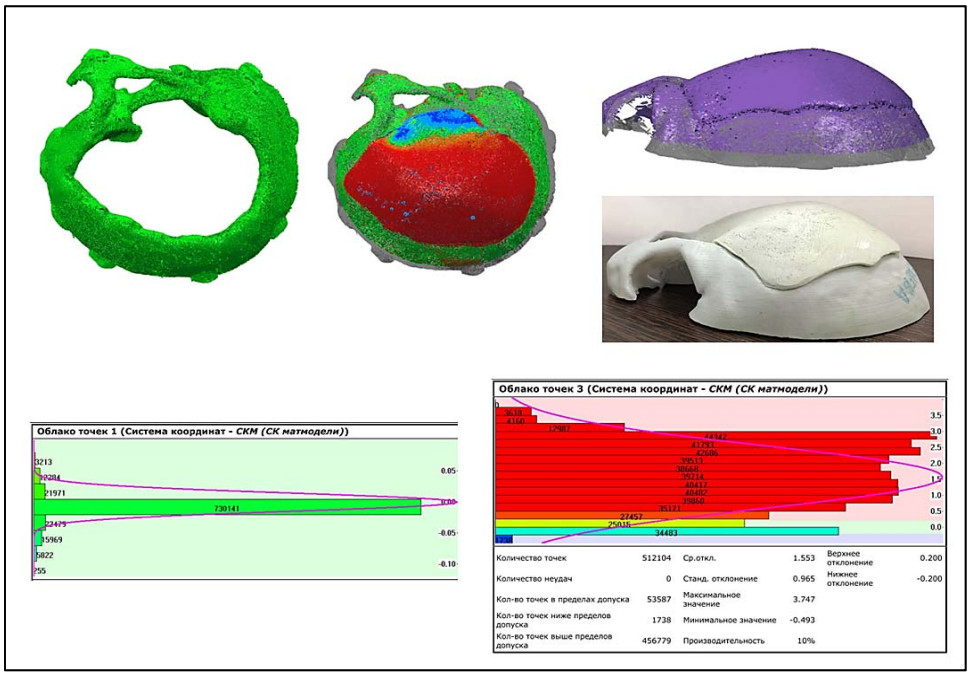

Рисунок 28 – Моделирование и математическое измерение имплантата в пресс-формах из фотополимеризующегося материала

Установлено, что имплантат изготовленный из материала «Palacos®, Heraeus Medical GmbH Wehrheim, Germany» в пресс-формах из СВМПЭ, характеризуется четко заданными параметрами, адекватным сопоставлением, не требует какой либо доработки (Рисунок 29) и имеет точное конгруэнтное прилегание краниоимплантата к модели черепа повторяя его адекватную симметрию.

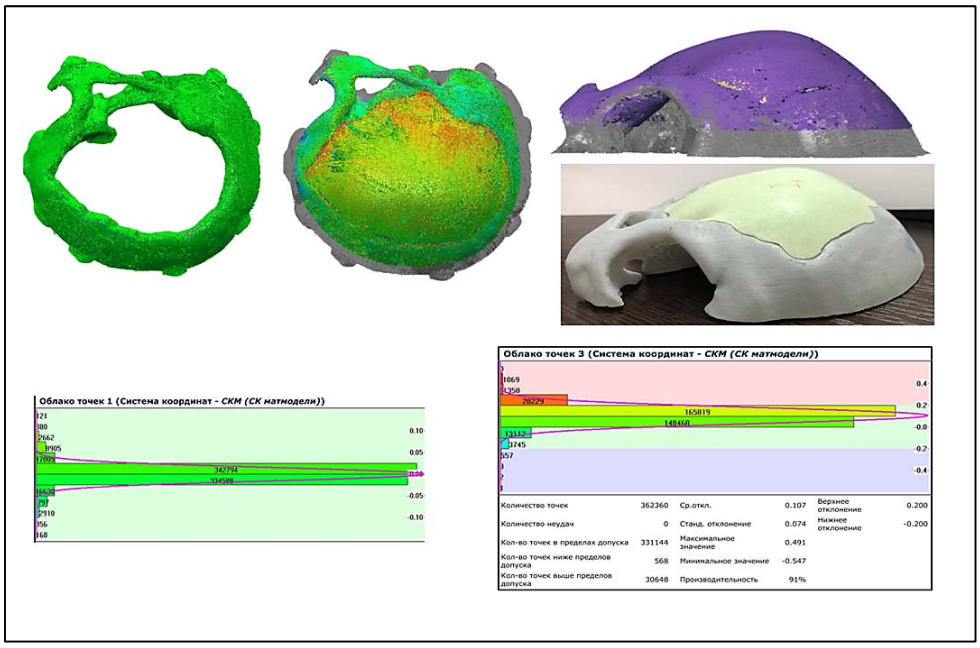

Рисунок 29 – Моделирование и математическое измерение имплантата в пресс-формах из сверхвысокомолекулярного полиэтилена

Таким образом, в формах из СВМПЭ можно применить механические инструменты с фиксированным усилием прижатия (струбцина, винтовой пресс), что даёт возможность точно изготавливать «Краниоимплантат» и освободить руки хирурга во время полимеризации в течение времени отверждения полимерной композиции (10-15 мин).

Применение разработанной технологии с созданием имплантатов с использованием новой пресс-формы из сверхвысокомолекулярного полиэтилена позволило качественно улучшить результаты реконструктивной хирургии обширных и сложных дефектов черепа.

4.2 Результаты реконструктивного восстановления дефектов черепа с использованием СВМПЭ пресс-форм

Хирургическая реконструкция геометрически сложных дефектов черепа - это не простая задача для нейрохирурга и требует проведения тщательного анализа и подготовки. Использование АТ, адекватное косметическое и

герметичное восстановление полости черепа является основной целью хирургического лечения пациентов с обширными и сложными дефектами черепа.

С начала 2017 по конец 2018 года было выполнено 86 реконструктивных операций с использованием пресс-форм из СВМПЭ. Основной причиной образования дефектов черепа послужила декомпрессивная трепанация: в результате тяжелой ЧМТ у 68 (79,1%), последствия сосудистого заболевания головного мозга у - 11 (12.8%), резекционная трепанация при опухолевых поражениях костей свода черепа у 7 (8.1%) пациентов. Вариабельность площади костных дефектов составила 61 и более см^2. В основном преобладали дефекты черепа обширного размера, более 60см^2 сложной геометрической конфигурации, располагавшиеся на косметически и функционально значимых зонах.

Следует отметить, что у 13 (15,1%) больных имелись рубцово-атрофические изменения мягких покровов в области дефекта, которые усложняли этапы реконструктивно-восстановительных операций. Чаще всего прослеживались дефекты черепа с одной стороны – 74 (86,1%) наблюдений. Средние сроки от момента декомпрессивной трепанации черепа до его восстановления в группе больных с использованием новых пресс-форм составили 7,36± 3,56 мес. Данные нейровизуализации (КТ и МРТ) головного мозга 52 (60,4%) пациентов, выявляли очаговые изменения структур головного мозга различной степени.

Из 86 пациентов у 6 (6,9%) была выполнена шунтирующая операция по поводу гидроцефалии в разные сроки до закрытия дефекта черепа. У 2 (2,3%) больных в ближайшем послеоперационным периоде отмечено нарастание гидроцефалии потребовавшее вентрикуло-перитонеального шунта. У этих больных на этапе реконструкции дефекта черепа отмечалась исходная вентрикуломегалия по данным КТ, без признаков гипертензионной симптоматики (Рисунок 30). Возможно, компенсация этого состояния была связана с открытым черепом.

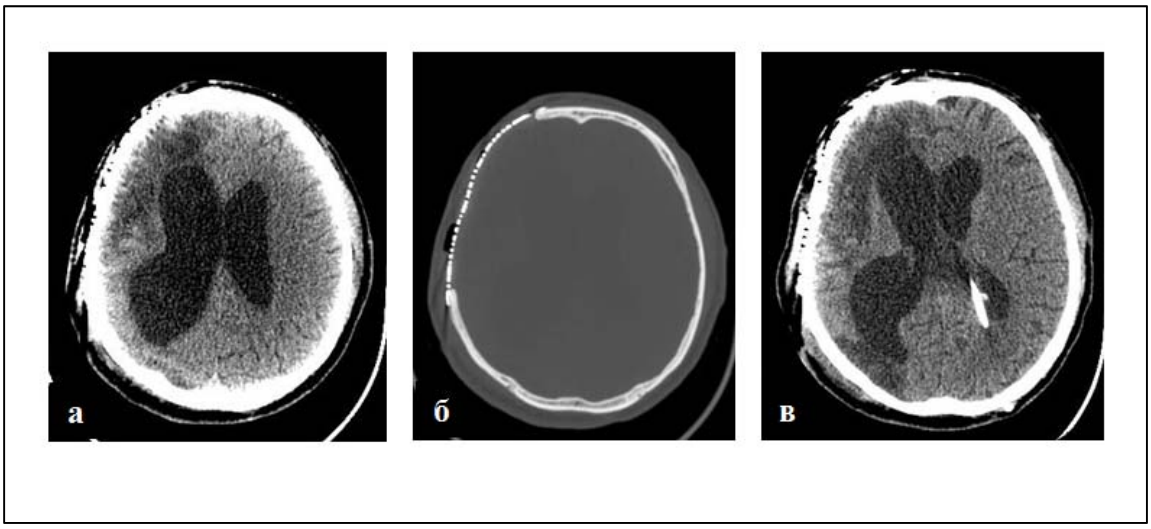

Рисунок 30 – а-, б-, состояние после реконструкции обширного дефекта черепа; в- вентрикулоперитонеальное шунтирование через 2 мес.

.

Клиническая картина

Среди полушарных симптомов были выявлены: моно и гемипарез у - 23 (26,8%), речевые нарушения – у 19 (22%), эпилептические приступы на момент госпитализации у 12 (13,9%) пациентов. Двое больных (2,3%) отмечали снижение частоты проявления эпилептических судорог после реконструкции дефекта черепа. Статистическая зависимость эпилептического синдрома от реконструкции дефектов черепа не проводилась, поскольку практически у всех больных проявление последнего было связано с последствиями тяжелой ЧМТ и не носило очаговый характер. На этапе реконструкции дефекта в состоянии минимального сознания вегетативное состояние – 4 (4,6%), акинетический мутизм - 3 (3,4%) пациента.

Хирургическое лечение

Кожный разрез в основном проводился по старому рубцу, однако при планировании кожного разреза мы ориентировались на местный статус: края и размеры дефекта, состояние мягких покровов головы, возможность полного обнажения краев костного дефекта. При дефектах, распространяющихся в сторону лобной пазухи, проводилась осторожное выделение мягких тканей от поверхности последней с целью не нарушить ее герметизацию. В случае

повреждения мягких тканей с появлением дефектов слизистая оболочка пазухи тщательно удалялась с помощью препаровалок и монополярной коагуляции. Во всех случаях выделялся надкостничный лоскут на питающей ножке для создания дополнительного слоя над КИ. При дегерметизации лобной пазухи последняя изолировала полость черепа от полости носа.

Иссекались рубцы (с минимально возможной травматизацией) подлежащих мягких тканей, выделялись рубцово-измененные ткани с поверхности твердой мозговой оболочки (ТМО), рассекались сращения краев костного дефекта, которые приводили к подтягиванию и ограничению подвижности головного мозга. Следующим этапом максимально обнажались края костного дефекта с подготовкой их к имплантации и фиксации краниопластического имплантата.

Следует отметить, что при обширных дефектах черепа на этапе первичной помощи, как правило, выполняется пластика ТМО - профилактический этап хирургии острого периода. В ряде случаев при разъединении менинго-аппоневротических рубцов от поверхности ТМО у наших пациентов выявлялись различные дефекты последней. Для пластики оболочки использовались местные аутоткани посредством их перемещения - 21 (24,4%). Между тем, обширные дефекты ТМО требовали отдельного хирургического этапа с применением аутотканей на питающей ножке или в виде свободных форм с дополнительной герметизацией фибрин-тромбиновым клеем (Рисунок 31). Использование местных аутотканей с дополнительной герметизацией дефектов ТМО приводило к последующей надежной реконструкции дефектов черепа.

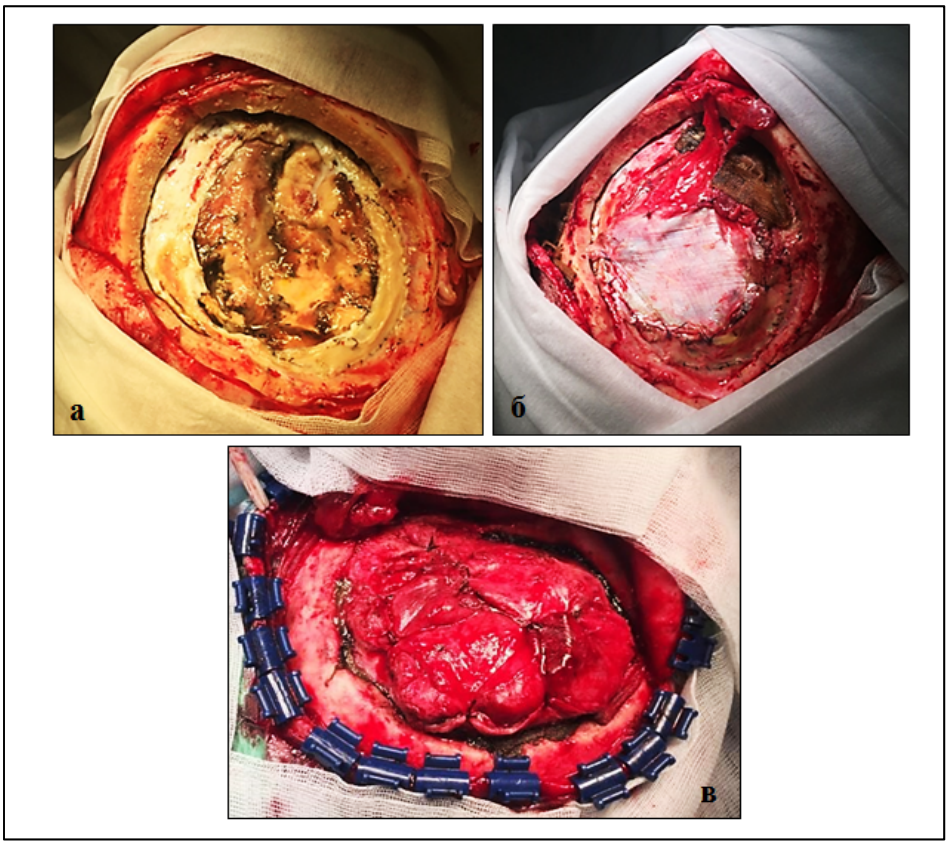

Рисунок 31 – Пластика ТМО; а- распространенный дефект ТМО; б- свободная аутопластика ТМО фасцией из правой бедренной области; в- реконструкция ТМО при обширном ее дефекте местными тканями

Между тем, обширные дефекты ТМО часто влекут за собой развитие менингоэнцефалоцеле (Рисунок 32) в области костного дефекта в сочетании с гидроцефалией. В подобных случаях хирургическая тактика начинается с шунтирующих операций с последующей реконструкцией дефекта черепа.

Учитывая тот факт, что дефекты черепа в наших наблюдениях были представлены обширными и сложными формами, их реконструкция требовала использования изготовленного шаблона в виде пресс-форм.

Рисунок 32 – Обширный и сложный дефект черепа лобно-височной области у пациента 23 лет с наличием менингоэнцефалоцеле и асимметричной вентрикуломегалией. 1 – внешний вид пациента с наличием грубого пролабирования содержимого черепа через костный дефект (верхний ряд); 2 – этапы хирургии; КТ после вентрикулоперитонеостомии (средний ряд слева) – западение мягких тканей в области дефекта; интраоперационное изготовление имплантата из материала Palacos-G с использованием пресс-форм из СВМПЭ и его фиксация титановыми минипластинами к краям костного дефекта (средний ряд справа). 3 – состояние после пластической реконструкции обширного и сложного дефекта черепа; 3D модель черепа – положение имплантата правильное, конфигурация лобно-височной области восстановлена; внешний вид больного – удовлетворительное косметическое восстановление (нижний ряд)

В ходе реконструкции обширных и сложных дефектов черепа наиболее часто были использованы аллопластические материалы в виду доступности и

возможного моделирования имплантата в пресс-формах. В основном это современные полиметилметакрилаты (Palacos®, Heraeus Medical GmbH Wehrheim, Germany).

При обширных бифронтотемпоральных дефектах черепа краниоимплантаты из материала ПММА в пресс-формах изготавливались из нескольких отдельных частей. Иногда соприкосновение краниопластических имплантатов между собой были представлены линией (Рисунок 33), с зазором порядка 2-5мм.

Рисунок 33 – Обширный и сложный бифронтотемпоральный дефект; стрелками указан (фото справа) зазор между КИ, который составляет 4мм в данном случае

Что рассматривалось как предиктор неадекватной реконструкции свода черепа вследствие западения мягких тканей скальпа над последними в отдалённом периоде после краниопластики. Для устранения этой, весьма значимой проблемы мы сочетали (Рисунок 34) использование ПММА с титановой пластиной.

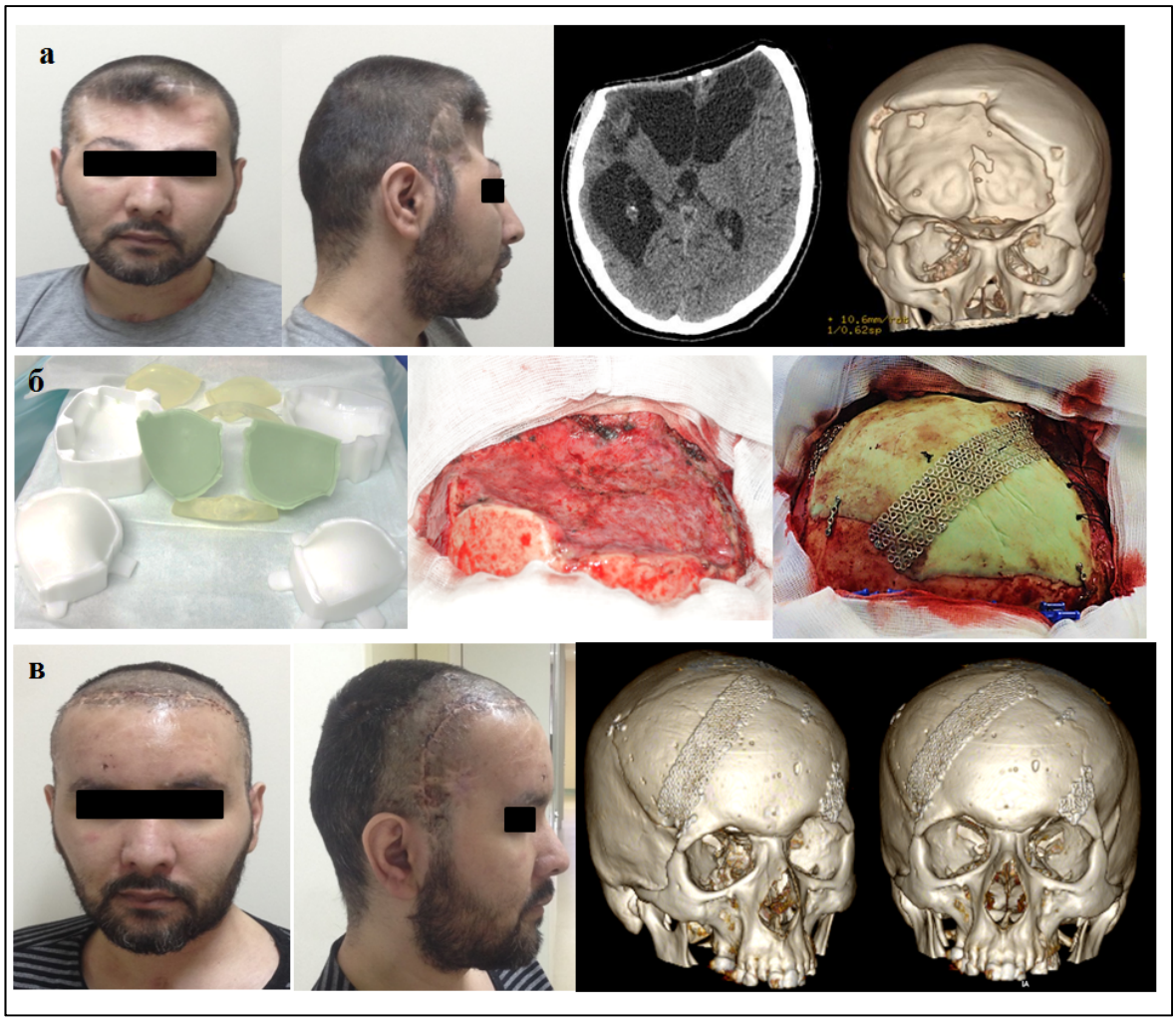

Рисунок 34 – Сложный бифрототемпоральный дефект черепа. а – фото пациента и данные СКТ головы до операции; б – этап хирургической реконструкции; изготовление КИ на пресс-формах из СВМПЭ. Зазор между КИ устранен с использованием титановой пластины “Bioplate”. в – фото пациента и данные СКТ после операции (15 сутки) демонстрируют правильное положение КИ и полное восстановление конфигурации бифронтотемпоральной области.

Несмотря на проведение краниопластики и идеального сопоставления краниопластического имплантата к краям костного дефекта, при обширных дефектах, распространяющихся в сторону основания черепа, наблюдались рубцово-атрофические изменения височной области с ее деформацией (Рисунок 35). Для улучшения качества реконструктивных операций мы учитывали изменения мягких тканей в области дефекта, прежде всего рубцово-

атрофического характера, и в ряде случаев была проведена реконструкция этой области посредством подтягивания височной мышцы к краниоимплантату и/или создание дополнительного объема с использованием сетчатых титановых имплантатов.

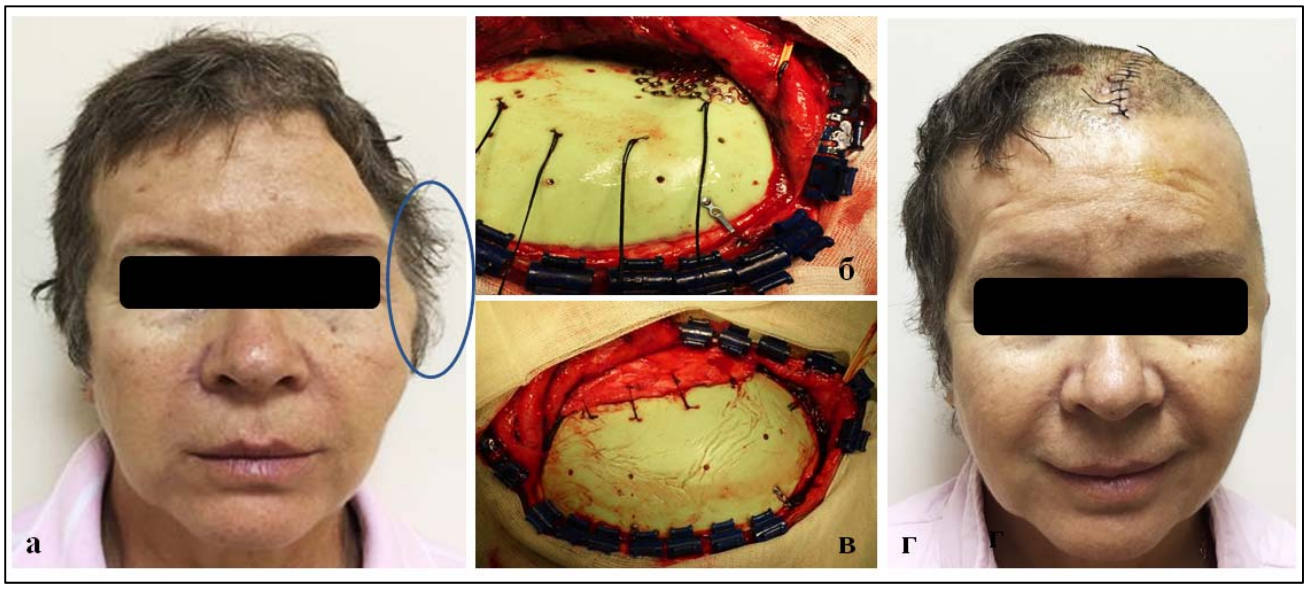

Рисунок 35 – Этапы реконструктивной операции; а – изменение височной области вследствие атрофии височной мышцы; б – использование титановой пластины; в – подтягивание и фиксация височной мышцы к КИ; г – внешний вид больной после реконструкции дефекта черепа, анатомическая кривизна височной области восстановлена полностью.

Результаты хирургической реконструкции дефектов черепа

При использовании пресс-форм из СВМПЭ хороший функциональный и косметический результат получен у 79 (91,8%) пациентов. Удовлетворительные результаты были в 5 (5,8%) случаях среди пациентов с сложными краниофациальными дефектами и рубцовыми изменениями мягких тканей в области дефекта черепа. Неудовлетворительные исходы у 2 (2,3%) пациентов, связанные с возникновением инфицирования имплантата в разные сроки после операции.

При анализе проспективной группы (n=86) осложнения были у 7 (8,1%) больных. Среди ранних осложнений отмечены: внутричерепные гематомы – 3 (3,4%), развитие гидроцефалии у 2 (2,3%).

Поздние осложнения были представлены гнойно-воспалительными у 2 (2,3%) пациентов. Последнее возникло спустя 5±3 мес. после операции (таблица 7).

Таблица 7 - Частота и структура осложнений раннего периода (СВМПЭ - n^5)

Осложнения	**Количество набл.(%)**
Внутричерепные гематомы	3 (3,4)
Гидроцефалия	2 (2,3)
Экстрацеребральное скопление	*13 (15,1)*

У 3 (3,4%) пациентов в раннем периоде после пластики дефекта черепа выявлена эпидуральная гематома. Геморрагические осложнения выявлялись у пациентов с дефектами черепа площадью более 120см^2 (Рисунок 36). Все послеоперационные геморрагические осложнения были устранены в максимально короткий срок с восстановлением неврологического статуса до исходного и сохранением краниопластического имплантата.

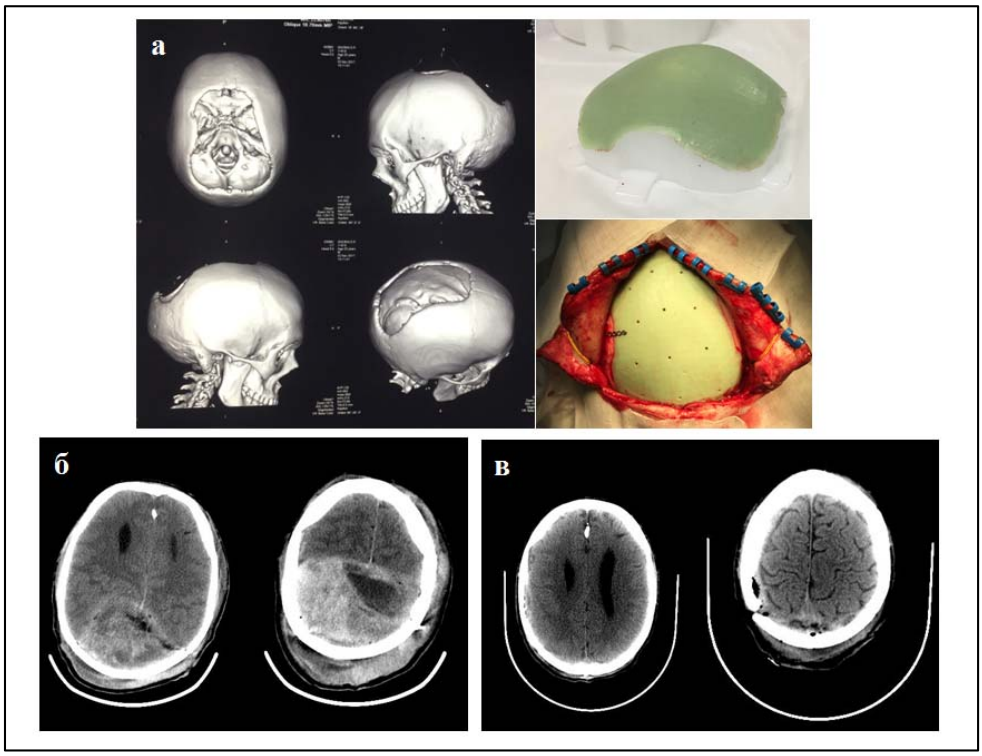

Рисунок 36 – Реконструкция дефекта черепа по средней линии: а – гигантский дефект черепа теменно-затылочной области с двух сторон и этапы восстановления целости черепа; б – обширная послеоперационная гематома на 2 сутки с выраженным масс эффектом; в – 10 сутки после ревизии раны с удалением гематомы, внутричерепная ситуация спокойная. Положение КИ правильное.

У 13 (15.1%) пациентов выявили *экстрацеребральное скопление* под имплантатом. Это состояние также наблюдалось в результате реконструкции обширных и гигантских дефектов черепа. Ни в одном случае не потребовалось хирургическая эвакуация последнего.

Гнойно-воспалительные осложнения спустя 5±3 мес. после реконструкции обширного дефекта черепа лобно-теменно-височной локализации были выявлены у 2 (2,3%) пациентов. Хирургический этап восстановления целости черепа протекал гладко. Были использованы современные ПММА (Palacos®) композиции, в одном случае с содержанием антибиотика в другом без него.

У этих пациентов на момент выписки прослеживались малые корки по шву, а заживление раны происходило вторичным натяжением. Пациенты были

выписаны в удовлетворительном состоянии с рекомендациями дальнейшего лечения по месту жительства. Тем не менее, в дальнейшем потребовалась повторная госпитализация пациентов и проведение санации очага инфекции с удалением КИ и установкой приточно-отливной системы. После санационной операции пациентам было рекомендовано проведение повторной реконструкции дефекта черепа через 6-7 месяцев.

4.3 Сочетанная кожно-костная пластика в реконструктивной нейрохирургии

Обширные резекции костей свода черепа (гемикраниоэктомия) при тяжелой ЧМТ часто выполняются нейрохирургами для эффективного контроля внутричерепного давления. Расширяются показания к широким резекциям костей свода черепа при массивных инсультах, внутричерепных кровоизлияниях и сложных кожных и костных опухолях головы. На этапе реконструктивного восстановления костного дефекта большое значение имеет кожный лоскут. Он должен иметь достаточную эластичность для полного покрытия восстановленного черепа.

Между тем, тяжелое повреждение головы в результате ЧМТ, различные виды хирургических вмешательств (обширные резекции костей свода черепа, некрэктомия в результате электротравмы) нередко могут приводить к грубым изменениям мягких тканей в области дефекта черепа. В этих условиях хирургическая реконструкция костного дефекта не возможна без пластической реконструкции кожи скальпа. Изменения мягких покровов головы (послеоперационные рубцы и травматические повреждения кожи скальпа) требуют большого объема реконструктивно пластических операций.

При незначительных изменениях и/или дефектах кожи, пластический этап реконструкции черепа возможно проводить в рамках одномоментной кожной и костной пластики. В нашем исследовании при обширных рубцовых поверхностях кожи головы (>80см^2 и более) оперативное лечение проводилось в несколько этапов. Первый этап подразумевал наращивание кожных покровов

головы (дермотензия) путем подкожной имплантации экспандера. Размеры и формы экспандеров подбирались индивидуально соответственно площади и конфигурации рубцовой поверхности. После окончательной дермотензии, которая осуществлялось посредством фракционного введения антисептических растворов в полость экспандера (5мес.±) осуществлялось его удаление с одномоментным иссечением рубцов и пластика кожных покровов путем их перемещения и ротации.

Ниже приведены (Таблица 8) результаты лечения пациентов, оперированных в условиях НМИЦ нейрохирургии им. ак. Н.Н. Бурденко в период с 2010 по 2018гг., при имплантации экспандеров различного объема и формы (Eurosilicone, Cedex/France) (8 мужчин, 4 женщины) для достижения планируемой дермотензии и последующей пластики дефекта черепа.

На момент имплантации подкожного экспандера средний размер дефекта кожи головы составил 78,3см^2 (диапазон 32 -270см^2). Экспандеры установлены параллельно краю костного дефекта в условиях общей анестезии. Двум пациентам потребовалась неоднократная имплантация экспандера для предварительного расширения лобно-теменного лоскута и достижения приемлемого косметического результата и полной реконструкции алопеции. Одномоментная реконструкция кожного и костного дефекта выполнялась у пациентов с достаточным натяжением кожи скальпа над дефектом черепа.

Таблица 8 – Демографические особенности, размеры дефекта кожи, расположение, осложнения и длительность дермотензии

№	Воз	Пол	Причина	Локализация экспандера	Размер дефекта кожи ($см^2$)	Форма и объем экспандера (мл)	Ослож нение	Пластика кожи/сочетанная после установки экспандера (1/2)
1	48	м	ЧМТ	в-т	35	Элиптический 125	нет	2 – 8 мес
2	24	ж	ОНМК	т-з	42	Серповидный 300	нет	2 - 15 мес
3*	35	м	Электротравма	л-т-з (с двух сторон)	270	Разные 900 ±	нагноение	1 - 8 мес 2 - > 48 мес
4	49	м	Электротравма	т-з	116	Серповидный 300	нет	1- 4мес
5	45	ж	ОНМК	т-з	61	Серп 250	нет	2 - 11 мес
6	16	м	ЧМТ	т-з	56	Серповидный 300	нагноение	1 - 3 мес 2 - 9 мес
7	29	м	ЧМТ	т-в	48	Прямоугольный 180	нет	2 - 6 мес
8	25	ж	ЧМТ	л-т-в	39	Серповидный 125	нет	2 - 7мес
9	59	м	ЧМТ	л-т (с двух сторон)	64	Эллиптический 250	нагноение	1 - 7 мес
10	77	ж	Опухолевое поражение	т-з	54	Серповидный 250	нет	2 - 6мес
11*	63	м	Электротравма	л-т-з	123	Серповидный 300	нет	1 - >14 мес
12	41	м	ЧМТ	т-з	32	Эллиптический 125	нет	1- 2 мес

* несколько раз имплантирован экспандер (разных объемов) для достижения планируемой дермотензии.

Локализация: Л – лобная, В – височная, Т – теменная, З – затылочная.

Пример №1.

Пациентка, 26 лет, с последствиями тяжелой сочетанной ЧМТ. Из анамнеза: пострадала в результате ДТП (пешеход) на территории Москвы. Теряла сознание. В стационаре первичной госпитализации при обследовании выявлена тяжелая краниоспинальная травма. Экстренно произведена декомпрессивная трепанация черепа справа, удаление острой субдуральной гематомы (объем 120мл), репозиция и спондилодез C_3-C_4 позвонков. В дальнейшем проведена операция - реконструкция костного дефекта титановой пластиной (которая была

удалена в связи с нагноением через 3,5 года). Также пациентке выполнены серии шунтирующих и ревизионных (шунт инфекция) оперативных вмешательств по поводу посттравматической гидроцефалии. Поступила в НМИЦ нейрохирургии им. ак. Н.Н. Бурденко через 5 лет после травмы с жалобами на рубцово-атрофические изменения мягких тканей (Рисунок 37) в лобно-теменно-затылочной области с наличием гигантского дефекта черепа. Рубцовые изменения мягких тканей охватывают вес периметр дефекта черепа. Объективно: состояние удовлетворительное. Сознание ясное. Левосторонний гемипарез.

Местно: грубые рубцово-атрофические изменения мягких покровов головы с наличием выраженного западения мягких тканей над дефектом черепа.

Рисунок 37 – Состояние мягких покровов головы. а – выраженное западение мягких тканей головы над дефектом черепа; б – грубые рубцово-атрофические изменения скальпа по периметру костного дефекта; в – гигантский дефект черепа.

Учитывая выраженные изменения мягких тканей головы, рекомендовано поэтапное лечение. Первым этапом (Рисунок 38) выполнена имплантация в лобно-теменно-затылочной области подкожного серповидного экспандера фирмы (Eurosilicone, France) номинальным объемом 250ml и в течение 4,5 месяцев произведена кожная дермотензия посредством введения антисептического раствора в полость экспандера через порт, расположенный выше наружного слухового прохода на 3см.

Рисунок 38 – Состояние мягких покровов головы после полной дермотензии. Стрелка указывает расположение порта для введения раствора в его полость.

Вторым этапом (Рисунок 39) выполнена реконструкция мягких покровов головы натянутым кожным лоскутом посредством иссечения грубых плоскостных рубцов.

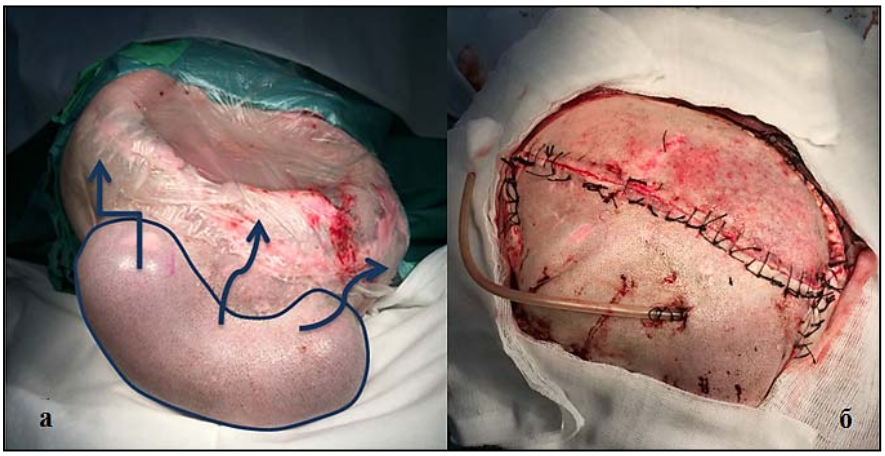

Рисунок 39 – Реконструкция мягких тканей. а – планируемая ротация и перемещение кожного лоскута; б – состояние кожи головы после ее реконструкции.

Следующим этапом выполнена реконструкция костного дефекта спустя 7 мес. ± от начала лечения в условиях НМИЦ нейрохирургии им. ак. Н.Н.Бурденко. Реконструкция гигантского дефекта черепа справа была выполнена с использованием предварительного компьютерного моделирования

стереолитографии и пресс-форм из СВМПЭ. КИ был из материала «Palacos®, Heraeus Medical GmbH Wehrheim, Germany». Достигнут хороший эстетический результат (Рисунок 40). Катамнез более 1,5 года. Состояние стабильное.

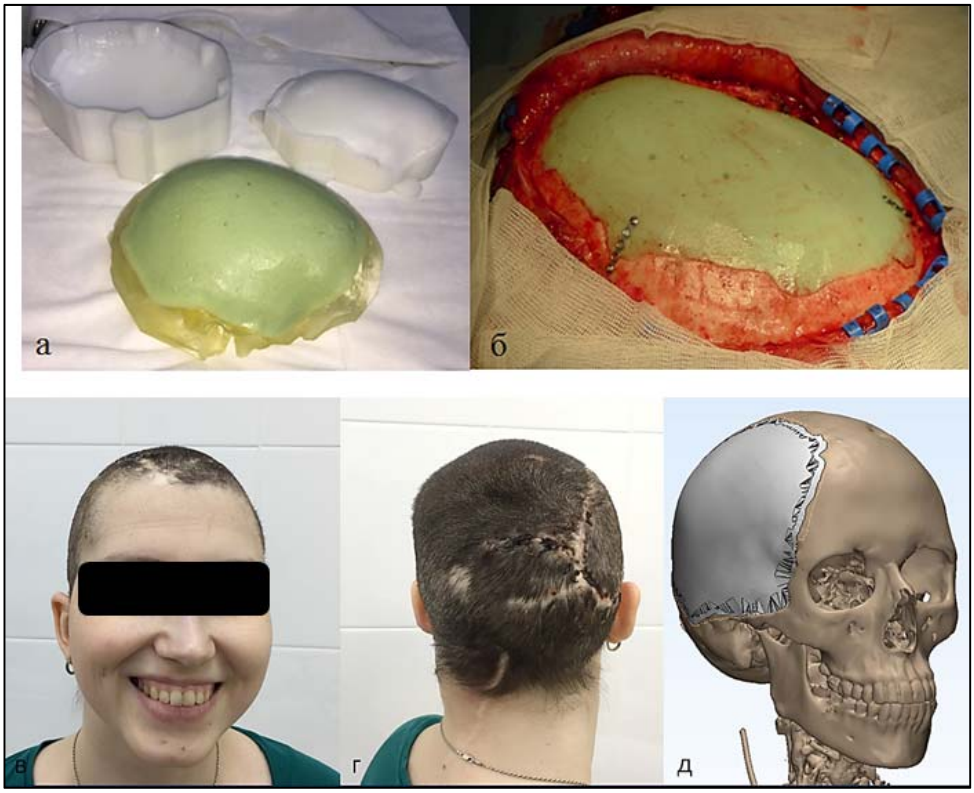

Рисунок 40 – Реконструкция костного дефекта; а, б – интраоперационная реконструкция гигантского дефекта черепа; в – внешний вид пациентки после пластики дефекта черепа; г – состояние мягких покровов головы на этапе выписки из стационара д – 3D модель черепа после окончательного лечения.

Пример № 2.

Пациент – 63 года, последствие тяжелой электротравмы. Из анамнеза: во время строительных работ получил тяжелый электрический ожог при соприкосновении с высоковольтным проводом. Экстренно в коматозном состоянии был госпитализирован в ожоговое отделение. По месту госпитализации выполнена некрэктомия мягких тканей туловища и головы (в левой височно-теменной области). Далее проходил пластическо-хирургическое лечение в условиях различных клиник (остеонекрэктомия, аутодермопластика). Через 3 года различного лечения обратился в НМИЦ нейрохирургии им. ак. Н.Н.Бурденко с

жалобами на обширный плоскостной дефект мягких покровов головы и дефект черепа. Площадь дефекта кожи на момент поступления составила порядка 123см^2. Объективно: состояние удовлетворительное. Сознание ясное. Выраженный тревожно-депрессивный синдром. Предложено поэтапное лечение. Первым этапом установлен тканевой экспандер (Eurosilicone) в левую лобно-теменно-затылочную область (объем 250ml), более 4-х месяцев проведилось натяжение кожи, иссечено 2/3 обширного плоскостного рубца. Вторым этапом имплантирован экспандер объемом 300ml. Дермотензия составила 5 месяцев с последующим иссечением грубого плоскостного рубца (Рисунок 41). Пациент был выписан в удовлетворительном состоянии, отмечено также улучшение эмоционального состояния пациента – постепенный регресс депрессии. Планируется реконструкция дефекта костей свода черепа в ближайшее время.

Рисунок 41 – Этапы дермотензии и иссечения плоскостного рубца; а, б – состояние мягких тканей, обширный плоскостной рубец кожи головы; в – первый этап лечения – дермотензия тканевым экспандером (Eurosilicone®); г – иссечение 2/3 плоскостного рубца; д – второй этап лечения – внешний вид с наличием наполненного экспандера; е – полное иссечение грубого плоскостного рубца с подготовкой мягких тканей к предстоящей реконструкции дефекта черепа.

Таким образом, реконструкцию дефекта черепа можно рассматривать как неотъемлемую часть реабилитации больных с обширными и сложными дефектами черепа. Для адекватного восстановления целости черепа у пациентов с обширными (>60см^2) и сложными дефектами черепа необходимо использование предварительного компьютерного моделирования и изготовления пресс-форм для интраоперационного формирования имплантатов. Применение разработанной технологии с созданием имплантатов с использованием новой пресс-формы из сверхвысокомолекулярного полиэтилена (СВМПЭ) позволило качественно улучшить результаты реконструктивной хирургии обширных и сложных дефектов черепа. Проспективное исследование применения пресс-формы из СВМПЭ показало возможность изготавливать краниоимплантат как интраоперационно, так и на этапе планирования реконструкции дефекта черепа, с последующей стерилизацией уже готового имплантата. Вместе с тем, экзотермическая реакция, происходящая при отверждении материала имплантата, полностью протекает вне операционной раны, тем самым исключая термическое повреждение ТМО и структур мозга.

Обширные резекции костей черепа и предшествующая травма кожи скальпа может приводить к значительному изменению и сокращению мягких тканей головы. Очень важной в реконструктивной хирургии дефектов черепа является достаточная эластичность мягких тканей в области дефекта черепа. Для дермотензии и последующей пластики мягких покровов головы удобным является силиконовый подкожный тканевой экспандер. Форма и объем экспандера подбираются индивидуально с учетом дефекта мягких покровов головы. Реконструкцию костного дефекта при обширных изменениях мягких покровов головы следует проводить в рамках поэтапного лечения.

4.4 Динамика когнитивных функций и эмоционально-личностной сферы до и после краниопластики

Изменение когнитивной и эмоциональной сферы у больных с дефектами черепа занимает доминирующую позицию. Следует отметить, что даже легкая ЧМТ может способствовать когнитивному изменению и значительно ухудшать повседневную жизнедеятельность пациента и его социальное функционирование. Согласно данным обзора, депрессия и агрессия после ЧМТ, возникающие в результате нарушения психосоциального функционирования, повышенной зависимости пациента в повседневной жизни, являются частыми осложнениями после ЧМТ и препятствует выздоровлению пациента. Депрессивное настроение является общей и важной проблемой после черепно-мозговой травмы, что связано со снижением мотивации к реабилитации, с неблагоприятными исходами, включая снижение качества жизни и снижение интеграции в общество. У пациентов с депрессией после ЧМТ наблюдаются более выраженные симптомы, например головная боль, головокружение, ухудшение памяти, а также более высокий риск самоубийств, чем у пациентов без депрессии. Нарушения в когнитивной сфере после травмы – наибольшее число жалоб пациенты предъявляют на снижение памяти, внимания. Учитывая большое количество пациентов с дефектами черепа и наличием у них когнитивно-эмоциональных изменений таких, как страх, изменение поведения и настроения, различные тревожно-депрессивные расстройства, повышенная утомляемость, как значимые факторы социальной дезадаптации, эти пациенты представляли особый интерес в нашем исследовании.

В исследование было включено 54 пациентов с дефектами черепа (42 мужчины и 12 женщин – средний возраст 33,1±11,29 лет), которым проведена реконструкция дефекта черепа с использованием компьютерного моделирования и пресс-форм из СВМПЭ. Все пациенты в исследовании были обследованы психологом до операции и на 7-8 сутки после ее проведения, с

использованием шкал: для оценки когнитивых функции Монреальская шкала оценки когнитивных функций (MoCA), оценка уровня депрессии и тревоги по Госпитальной шкале HADS. Были оценены когнитивные функции: память, внимание до и после реконструкции дефекта черепа. На момент госпитализации у 9 пациентов выявлялись различного рода афатические нарушения и эти пациенты не смогли заполнить опросник. Таким образом, оценка по HADS и MoCA получена у 45 больных. Субъективная оценка внешности получена у всех пациентов.

До реконструктивного восстановления дефекта черепа по Монреальской шкале оценки когнитивных функций (MoCA) медиана значения у пациентов составила 22 (среднее значение 22), после выполнения краниопластики медиана 26 (среднее значение 25,044), что соответствуют нижней границы нормы (норма 26-30 баллов).

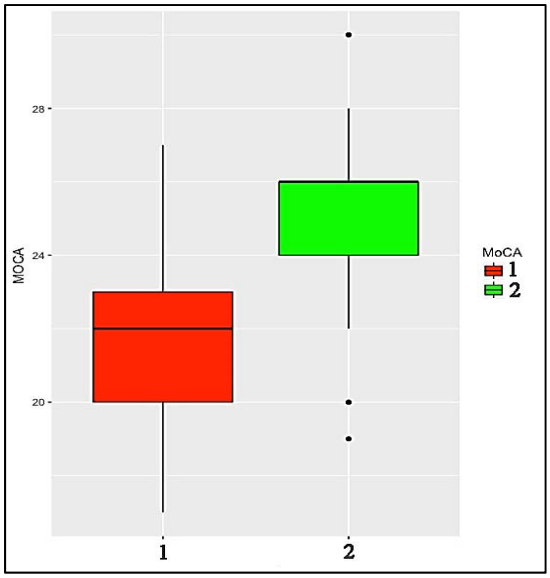

Рисунок 42 – Монреальская Шкала оценки когнитивных функций (MoCA)
1 – до операции; 2 – на 7-8 сутки после операции

Видно, что на Рисунке 42 статистически значимое улучшение согласно данным исследования отмечено на фоне проводимого лечения (p = 3.575e-08).

Субъективная оценка внешности

Субъективная оценка пациентами своей внешности перед операцией, до дефекта черепа (вспоминая перед операцией) и на 7-8 сутки после ее проведения. По шкале от 0 до 10 (где 10 - очень нравится).

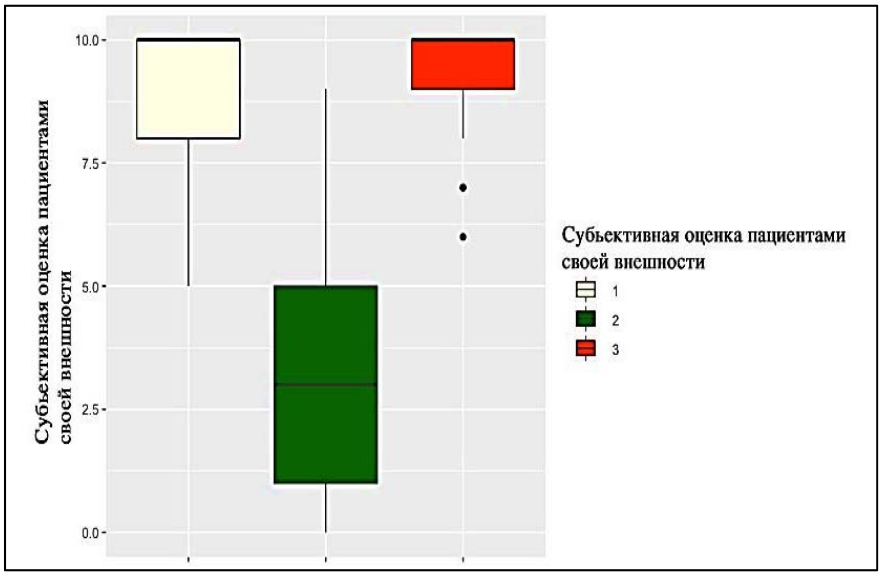

Рисунок 43 – Субъективная оценка пациентами своей внешности перед операцией (1), до получения дефекта черепа (2) (вспоминая перед операцией) и на 7-8 сутки после ее проведения (3) – $p < 2.2e-16$. По шкале от 0 до 10 (где 10 – очень нравится).

Таким образом, из Рисунка 43 после проведения реконструктивной операции пациенты отметили восстановление своей внешности до уровня, предшествующего получению травмы. Субъективная оценка внешности пациентами: перед операцией медиана значения составила 10 баллов (среднее значение 9,022), до получения дефекта черепа (вспоминая перед операцией) медиана значения составила 3 балла (среднее значение 3,29) и на 7-8 сутки после ее проведения медиана значения составила 10 баллов (среднее значение 9,36).

Оценка депрессии проводилась по госпитальной шкале HADS. До операции медиана 13 (среднее значение 12,089), перед выпиской из стационара медиана 0 (среднее значение 2,067).

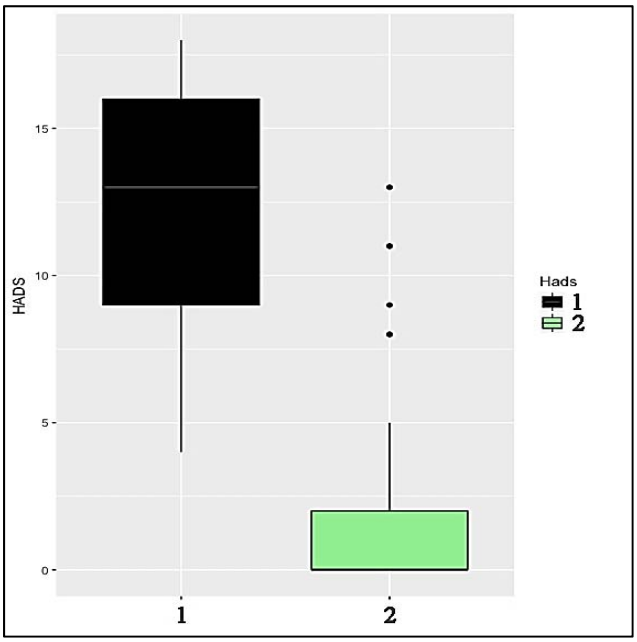

Рисунок 44 – HADS оценка депрессии

1 – до операции, 2 – на 7-8 сутки после операции

На Рисунке 35 статистически значимое снижение депрессии (p = 6.867e-14).

Hospital Anxiety and Depression Scale (HADS)

Оценка тревоги проводилась по госпитальной шкале HADS. До операции медиана 15 (среднее значение 14,38), перед выпиской из стационара медиана 3 (среднее значение 4,7) Рисунок 45.

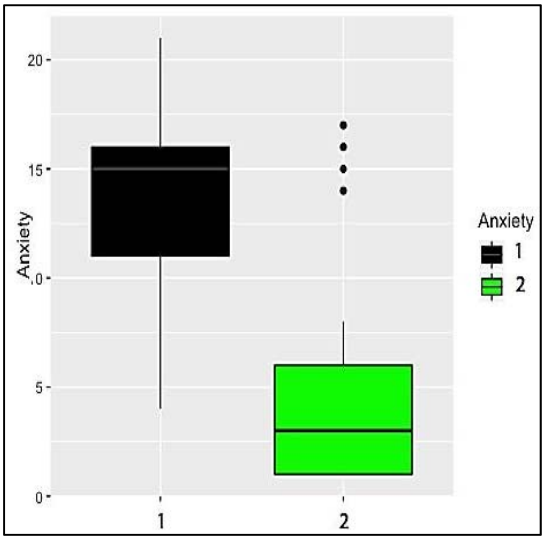

Рисунок 45 - HADS оценка тревоги (1- до операции, 2- на 7-8 сутки после операции)

Статистически значимое снижение тревоги (p = 2.048e-12). Стоит отметить, что из 45 пациентов в исследовании до КП все пациенты имели клинически или субклинически выраженный уровень тревоги, после проведения реконструктивной операции у 37 пациентов уровень тревоги в значении норма, у остальных: субклинически выраженная тревога выявлена у 4 пациентов, клинически выраженная у 4 пациента (8,9%). Этим пациентам может быть рекомендовано проведение психокорекционных занятий с психологом.

Таким образом, в исследовании мы получили статистически значимое улучшение когнитивных функций по данным оценки количественных тестов, а также при общем клинико-нейропсихологическом исследовании в раннем послеоперационном периоде после проведения реконструктивной нейрохирургической операции. У части больных следует отметить улучшения управляющих функций, эффективности стратегии поиска и самоконтроля, торможения неадекватных ответов, значимое улучшение зрительного внимания, уровня активного внимания, переключения/распределения внимания, скорости зрительного поиска, сканирования, скорости обработки и умственной гибкости, увеличение объема кратковременной зрительной и слухоречевой памяти, удержания порядка запоминаемых элементов, снижение тормозимости, расширение объема усвоения алгоритмов деятельности, повышение контроля за выполнением собственных действий в части самостоятельного обнаружения и исправления допущенных ошибок, улучшение в абстрактном мышлении, счете, праксисе – способности к усвоению, сохранению и использованию разнообразных двигательных навыков, а также у пациентов, имевших афатические нарушения до операции, после проведенного лечения отмечено снижение уровня выраженности афатических расстройств.

ЗАКЛЮЧЕНИЕ

Проблема восстановления целости черепа остается одной из важных в нейротравматологии [1, 9, 10, 14]. Дорожный травматизм, локальные вооруженные конфликты, террористические акты, широкое использование декомпрессивной трепанации в качестве лечебного метода при неуправляемой внутричерепной гипертензии привели к резкому увеличению количества пациентов с обширными, гигантскими и сложными дефектами черепа [17, 20, 21, 28, 33, 120].

Клинически данная патология наиболее часто проявляется в виде синдрома “трепанированных”, включающего общемозговые, очаговые и локальные симптомы [31, 44, 49, 118].

Восстановление целости черепа в настоящее время рассматривается как важнейший этап хирургической реабилитации пациентов с последствиями тяжелой ЧМТ [11, 55, 80, 120].

Рутинные методы краниопластики не всегда позволяют адекватно решить все задачи, возникающие при закрытии дефектов черепа [26, 30, 33]. К основным факторам, усложняющим этап реконструкции черепа, относятся анатомические особенности области костного дефекта, геометрическая форма, размеры, локализация, состояние мягких тканей и др. [32, 35, 39, 42, 116].

В последние годы появились принципиально новые технологии планирования, моделирования и изготовления имплантатов в хирургии дефектов черепа. Наиболее перспективными являются CAD-CAM технологии, включающие все этапы от компьютерного моделирования до изготовления краниопластических имплантатов [2, 4, 35, 113].

В НМИЦ нейрохирургии им. ак. Н.Н. Бурденко совместно с Институтом проблем лазерных и информационных технологий РАН с начала 2000 гг. были разработаны технологии компьютерного моделирования и лазерного стереолитографического прототипирования структур черепа и моделей имплантатов. Стереолитография (3D принтинг) открыла новые возможности в

развитии реконструктивной нейрохирургии. Однако существенным недостатком явилась невозможность использования стереолитографических фотополимерных композиций в качестве имплантируемых материалов. Последнее стимулировало разработку новых подходов в виде создания фотополимерных пресс-форм, на основе которых из сертифицированных краниопластических материалов изготавливались имплантаты.

В НМИЦ нейрохирургии им. ак. Н. Н. Бурденко накоплен огромный опыт использования стереолитографии в реконструктивной нейрохирургии. Использование его значительно расширило возможности хирургии обширных и сложных дефектов черепа [5, 20, 59].

Вместе с тем, с течением времени был выявлен ряд технологических особенностей в процессе использования фотополимерных пресс-форм при изготовлении имплантатов (хрупкость, деформация, необходимость разграничительных сред и другие). Имплантаты, как правило, требовали интраоперационной доработки и подгонки. Исходя из опыта НМИЦ нейрохирургии им. ак. Н.Н.Бурденко, возникла необходимость разработки новых технологий, устраняющих существующие недостатки стереолитографических фотополимерных пресс-форм в изготовлении краниопластических имплантатов.

Исследование состоит из двух частей: 1. ретроспективный анализ результатов компьютерного моделирования и стереолитографического прототипирования черепа, имплантатов и их пресс-форм у 436 пациентов и 2. проспективное исследование использования новых пресс-форм из сверхвысокомолекулярного полиэтилена (СВМПЭ) в хирургии обширных и сложных дефектов черепа у 86 пациентов.

Общее количество наблюдений 522 пациента (женщин – 159, мужчин – 363. Средний возраст – 33,6 ± 14,2), все проходили стационарное лечение в отделении нейротравматологии НМИЦ нейрохирургии им. ак. Н.Н. Бурденко в период с 2001 по декабрь 2018 года включительно.

Основную массу пациентов составили пострадавшие с дефектами травматического генеза (резекционные трепанации, декомпрессивная

краниоэктомия) – 441 (84,4%). Опухолевые поражения костей свода черепа были в 50 (9,58%) наблюдений, дефекты черепа в результате хирургического лечения ОНМК у 31 (5,9%) пациента. Средние сроки от момента резекционной трепанации до реконструктивного восстановления составили 24±3 месяца.

Предметом исследования явились особенности реконструктивных операций при дефектах черепа с использованием двух видов пресс-форм:

- стереолитографические фотополимерные (3D принтинг)
- полиэтиленовые (сверхвысокомолекулярные), изготовленные фрезерованием на станках с числовым программным управлением (ЧПУ)

По локализации в общей группе больных (n=522) в основном наблюдались дефекты черепа лобно-темено-височной – 42,3% (n=221) и лобно-орбитальной – 18,3% (n=96) областей, большинство из которых были сложные по своим формам и размерам. К критериям сложного дефекта относили: размеры (дефекты черепа >60см^2), локализация (область основания черепа, структур орбиты, пазух черепа и т.д.), а также особенности геометрической конфигурации краев дефекта.

На основе данных СКТ (толщина среза 0,6-1,0 мм) проводился этап компьютерного моделирования (технология CAD/CAM, программное обеспечение Mimics® 17.0 Materialise, Inc., Leuven, Belgium, и 3-matic Research Edition 9.0.) для изготовления цифровых моделей черепа, имплантата и их пресс-форм. Прототипирование компьютерных моделей проводилось с использованием метода лазерной стереолитографии.

В анализируемой серии пациентов (n=522) преобладали пациенты с дефектами черепа превышающими 60см^2 – 395 (75,6%). Размеры дефектов были распределены по ранее разработанной классификации НМИЦ нейрохирургии им. ак. Н.Н.Бурденко с добавлением критерия «гигантские дефекты» (более 120см^2). Таблица 9.

Размеры костных дефектов	Количество больных	%
Малые (< 30см²)	29	5,5
Средние (30-60см²)	98	18,7
Обширные (61-120см²)	361	69,1
Гигантские (> 120см²)	34	6,5
Всего	**522**	**100**
* 75,6% дефектов черепа были рассмотрены как сложной формы * Правосторонние (41.1%)[215], левосторонние (46.7%)[244], по средней линии (1.5%)[8], двусторонние (10.5%)[55]		

Клинические проявления у пациентов с дефектами черепа на момент хирургического лечения были обусловлены последствиями перенесенной черепно-мозговой травмы в сочетании с синдромом «трепанированного черепа», который наблюдался в 48% (n=251) наблюдений.

Диагностика, рациональное планирование и оценка результатов реконструктивной хирургии дефектов черепа осуществлялись на основе результатов клинического обследования и данных СКТ.

Основным материалом для изготовления краниопластических имплантатов в нашем исследовании были современные полиметилметакрилаты (ПММА – Palacos® MV+G, Palacos® MV, Palamed® - Heraeus Medical GmbH Wehrheim, Germany), которые были использованы в 381 (72,9%) наблюдении. Полиметилметакрилаты удобны в силу их пластичности в интраоперационном изготовлении имплантатов в пресс-формах, а также возможности их постобработки. Пресс-формы также позволяли моделировать имплантаты из титановых 3D сетчатых пластин – 17,6% (n=92) или их сочетания с ПММА – 49 (9,3%).

Проведён анализ осложнений реконструктивных вмешательств с использованием стереолитографических фотополимерных пресс-форм (n=436), выявленных у 40 пациентов (9,1%) и анализ осложнений 7 (8,1%) случаев с

использованием новых пресс-форм из СВМПЭ (n=86). Общее количество осложнений в исследовательской группе пациентов составило 17,2%.

В 12 (2,3%) наблюдениях у пациентов с грубыми рубцовыми изменениями мягких покровов головы в области дефектов черепа потребовалось проведение пластики кожи головы в качестве I этапа (кожная дермотензия – имплантация экспандеров) с последующей или одномоментной реконструкцией дефектов черепа.

Изучена динамика когнитивных функций и эмоционального состояния у 54 пациентов до и после герметизации черепа. Критериями исключения из исследования были пациенты с минимальным уровнем сознания, выраженным снижением критики и пациенты с речевыми расстройствами. При оценке когнитивных функций использовалась Монреальская шкала оценки когнитивных функций (MoCA). Тревога и депрессия как элемент эмоционального состояния оценивались Госпитальной шкалой – HADS. У 9 пациентов выявлялись афатические нарушения, не позволившие выполнить ряд тестов, и последние были исключены из исследования. Таким образом, оценка по HADS и MoCA изучена у 45 больных. Субъективная оценка внешности получена у всех пациентов.

Статистический анализ проведен с помощью языка статистического программирования и программной среды R (версия 3.6.1) в IDE RStudio (версия 1.2.1335). Распределения изучаемых количественных величин описывали с помощью среднего значения, стандартного отклонения, медианы, минимального и максимального значений. Распределение категориальных величин представлено в процентном формате. Тестирование гипотез о различии распределений количественных переменных проводили с помощью непараметрического критерия Манна – Уитни. Для сравнения групп по категориальным переменным использовали критерий Хи-квадрат и точный критерий Фишера. Различия признавали достоверными при уровне статистической значимости $p < 0,05$.

Результаты исследования

Проведен анализ результатов использования пресс-форм в изготовлении краниопластических имплантатов у пациентов с обширными и сложными дефектами черепа. Оценка результатов лечения проводилась на основании разработанных критериев.

Результаты:

1) хороший – адекватное восстановление формы и симметрии черепа, конгруэнтность имплантата, герметизация полости черепа; интраоперационно – полное соответствие имплантата, не требующее его доработки;

2) удовлетворительный – восстановление формы черепа с наличием относительного результата, обусловленного рубцовыми изменениями мягких покровов головы; интраоперационно – необходимость доработка имплантата;

3) неудовлетворительный – удаление ранее установленного краниопластического имплантата (несостоятельность и нагноение имплантата).

1. Реконструкция дефектов черепа с использованием стереолитографических фотополимерных пресс-форм и моделей черепа

В нашей серии пациентов (n=436) при использовании стереолитографических фотополимерных пресс-форм в изготовлении краниопластических имплантатов получены хорошие функциональные и косметические результаты у 80,1% (n=349). Удовлетворительные результаты были достигнуты в 15,6% (n=68) наблюдений у пациентов со сложными краниофациальными дефектами с рубцовыми изменениями мягких тканей в их области, а неудовлетворительные исходы (инфекционные осложнения) составили 19 (4,36%) пациентов в разные сроки от момента краниопластики.

Вместе с тем, был выявлен ряд технических особенностей (Рисунок 11), обусловленных физическими свойствами стереолитографических фотополимерных пресс-форм (хрупкость, деформация, необходимость разграничительных сред и т.д.). Имплантаты, как правило, требовали интраоперационной доработки и подгонки.

Осложнения в этой группе (n=436) наблюдались у 40 (9,17%) пациентов. К ним относили раневую инфекцию, развитие гидроцефалии, кровоизлияние, эпилептические приступы, диффузный отек головного мозга, а также экстрацеребральные скопления под имплантатом. Последние в качестве осложнения рассматривались условно, так как в большинстве случаев спонтанно рассасывались и не требовали хирургической коррекции. Экстрацеребральные скопления выявлены у 59 (13,5%) пациентов. Наиболее часто они выявлялись при реконструкции обширных и гигантских дефектов и были обусловлены медленным расправлением мозга в предшествующих условиях его длительного западения в области костного дефекта. Выявлена статистическая значимость наблюдений экстрацеребральных скоплений от размеров дефекта ($p = 0.0421988$) и относительная значимость от положения мягких тканей над дефектом на этапе реконструкции ($p = 0.0507788$) (Рисунки 14, 15).

Наблюдаемые осложнения были разделены на два временных промежутка:

- ранние (< 14 суток)
- поздние (15 суток и больше);

Ранние осложнения были у 23 (5,28%) пациентов, в том числе внутричерепные гематомы в 8 (1,8%) наблюдениях, гидроцефалия после реконструкции дефекта черепа у троих (0,69%) пациентов, нагноение имплантата в двух (0,46%) наблюдениях, эпилептические приступы в 9 (2,06%) случаях и диффузный отек головного мозга в одном (0,23%) наблюдении.

Поздние осложнения наблюдались у 17 (3,9%) пациентов, которые имели гнойно-воспалительную природу и потребовали удаления краниоимплантатов с санацией очага инфекции. Мы провели исследование факторов риска развития инфекционных осложнений. Выявлены возрастные особенности в развитии ГВО (в старших возрастных группах), где достоверно ($p = 0.01$) чаще наблюдались эти осложнения (Рисунок 21). В развитии ГВО доминирующими в структуре пациентов были пострадавшие с последствиями открытой проникающей ЧМТ (Рисунок 22).

Статистически значимых различий в частоте гнойно-воспалительных осложнений в зависимости от краниопластического материала, локализации и размеров костного дефекта не были выявлены. Таким образом, возраст больных и наличие последствия проникающей формы ЧМТ можно рассматривать как фактор риска развития осложнений (p = 0.01).

Экстрацеребральные скопления жидкости после реконструкции обширных дефектов черепа требовали динамического наблюдения. Лишь при редком развитии синдрома компрессии мозга они подлежали хирургической эвакуации – у 2 (0,38%) пациентов.

По данным публикаций, посвященных анализу результатов хирургической реконструкции дефектов черепа (Wachter et al., 2013; Kim et.al., 2014; Broughton et al., 2014; Zanaty et al., 2016; Jeong et al., 2016; Jeong et al., 2017; Li A. et al., 2017; Hutchinson P. et.al. 2019), осложнения после этого вмешательства составляли от 7,9% до 40,4%, из них гнойно воспалительные осложнения составляют 5,0-12,8%.

Таблица 10 – Осложнения, связанные с реконструкцией дефекта черепа. Данные литературы и НМИЦ нейрохирургии им. ак. Н.Н.Бурденко

			Осложнение					
Авторы & Годы	***Кол. больных***	***Общая частота осложнений***	***Гематома***	***Гидроцефалия***	***Инфекция раны***	***Приступы***	***Скопление под имплантом***	***Смерть***
Wachter et al., 2013	*136*	***30.1%***			*6.6%*			
Lee et al., 2013	*236*	***25.92%***	*1.65%*			*14.81%*		
Kim et.al., 2014	*117*	***36.5%***	*3.4%*				*41.0%*	
Broughton et al., 2014	*87*	***30.0%***	*5.7%*		*4.3%*			*2.3%*
Zanaty et al., 2016	*348*	***31.32%***	*6.90%*	*13.51%*	*14.94%*	*14.37%*		*3.16%*
Jeong et al., 2016	*82*	***33,7%***		*2,8%*	*5,3%*		*15,8%*	
Li et al., 2017	*8275*	***36.6%***	*6.5%*		*9,1%*			
НМИЦН, 2018	*522*	***17,2%***	*2.1%*	*0,96%*	*4,02%*	*1,7%*	*13,7%*	*0,19%*

2. Использование новых пресс-форм из сверхвысокомолекулярного полиэтилена (СВМПЭ) в реконструктивной хирургии дефектов черепа.

Опыт НМИЦ нейрохирургии им. ак. Н.Н.Бурденко в использовании стереолитографических фотополимерных моделей черепа и их пресс-форм выявил ряд технологических особенностей, затрудняющих этап интраоперационного моделирования имплантатов и обусловил необходимость создания и разработки новых технологий.

Для оценки результатов изготовления краниоимплантатов в пресс-формах нами был проведен обратный инжиниринг в рамках лабораторного эксперимента с использованием контрольной измерительной машины ROMER Absolute Arm (Hexagon Manufacturing Intelligence - Division Romer, Франция). Последняя создает математическую модель соответствия краев, формы имплантата и черепа на основе многоточечного бесконтактного анализа. Установлено, что имплантаты из материала «Palacos®, Heraeus Medical GmbH Wehrheim, Germany», отформованные в стереолитографической фотополимерной пресс-форме имеют неоформленные края, изменяющие положение имплантата (от 1,0 до 3,5 мм) и требующие интраоперационной доработки с использованием высокоскоростных фрез и боров (Рисунок 28).

Установлено, что имплантаты, изготовленные из материала «Palacos®, Heraeus Medical GmbH Wehrheim, Germany» в пресс-формах из СВМПЭ, характеризуются четко заданными параметрами, адекватным сопоставлением и не требуют какой-либо доработки (Рисунок 29).

При использовании пресс-форм из СВМПЭ хороший функциональный и косметический результат получен у 79 (91,8%) пациентов. Удовлетворительные результаты были в 5 (5,8%) случаях среди пациентов со сложными краниофациальными дефектами и рубцовыми изменениями мягких тканей в области дефекта черепа. Неудовлетворительные исходы у 2 (2,3%) пациентов, связанные с возникновением инфицирования имплантата в разные сроки после операции.

При анализе проспективной группы осложнения были у 7 (8,1%) больных. Среди ранних осложнений были: внутричерепные гематомы у 3 (3,4%), развитие гидроцефалии у 2 (2,3%) пациентов. Гнойно-воспалительные осложнения спустя 5±3 мес. отмечались у 2 (2,3%) больных.

В этой группе у 13 (15,1%) пациентов наблюдались экстрацеребральные скопления, которые не потребовали хирургического вмешательства.

При анализе когнитивной функции и эмоциональных состояний в раннем послеоперационном периоде получены статистически значимые улучшения когнитивных функций (p=<0.05), а также уменьшение депрессии и тревоги (p=<0.05). У части пациентов следует отметить улучшение управляющих функций, эффективности стратегии поиска и самоконтроля, торможения неадекватных ответов, значимое улучшение зрительного внимания, уровня активного внимания и тд.

Таким образом, восстановление целости черепа можно рассматривать как необходимый этап хирургической реабилитации пациентов.

Применение разработанной технологии с созданием имплантатов с использованием новой пресс-формы из сверхвысокомолекулярного полиэтилена (СВМПЭ) позволило качественно улучшить результаты реконструктивной хирургии обширных и сложных дефектов черепа.

ВЫВОДЫ

1. Для адекватного восстановления анатомической целостности черепа у пациентов с обширными (>60см^2) и сложными дефектами необходимо использование предварительного компьютерного моделирования и изготовления пресс-форм для интраоперационного формирования имплантатов.

2. Стереолитографические фотополимерные пресс-формы имеют технические особенности, связанные с их физическими свойствами (хрупкость, деформация, необходимость разграничительных сред), затрудняющие формование краниопластических имплантатов с необходимостью их последующей доработки.

3. Разработанные новые пресс-формы из сверхвысокомолекулярного полиэтилена позволяют изготавливать имплантаты с четко заданными параметрами, характеризуются механической прочностью, и лишены недостатков фотополимерных композиций.

4. Ранние и поздние осложнения после реконструкции дефектов черепа составляют 17,2%. Среди поздних осложнений преобладают гнойно-воспалительные осложнения у пациентов старшего возраста, прежде всего при последствиях проникающей черепно-мозговой травмы ($p=0.01$). Установлено, что экстрацеребральные скопления жидкости, зависящие от размера костного дефекта и выраженности западения мягких тканей ($p=0.04$), обычно характеризуются клинической асимптомностью и спонтанным регрессом.

5. Реконструкция дефектов черепа в раннем послеоперационном периоде приводит к статистически значимому улучшению когнитивных функций ($p=<0.05$), а также уменьшению депрессии и тревоги ($p=<0.05$).

ПРАКТИЧЕСКИЕ РЕКОМЕНДАЦИИ

1. При обширных и сложных дефектах черепа могут быть использованы высокопрочные пресс-формы, позволяющие выполнить механическое прессование и формировать конгруэнтный краниопластический имплантат.

2. Реконструкцию дефектов черепа у пациентов с последствиями проникающей черепно-мозговой травмы предпочтительно осуществлять в более отдаленные сроки и при полном регрессе хронических очагов инфекции.

3. Экстрацеребральные скопления жидкости под имплантатом после реконструкции обширных дефектов черепа требуют динамического наблюдения. Лишь при редком развитии синдрома компрессии мозга они подлежат хирургической эвакуации.

4. Краниопластику при обширных и сложных дефектах черепа следует рассматривать как неотъемлемый этап хирургической реабилитации и социальной адаптации пациентов, способствующий восстановлению когнитивных функций и эмоциональной сферы.

Список сокращений и условных обозначений

КИ – краниопластический имплантат

МРТ – магнитно-резонансная томография

ОНМК – острое нарушение мозгового кровотока

ПММА – полиметилметакрилат

СВМПЭ – сверхвысокомолекулярный полиэтилен

СКТ – спиральная компьютерная томография

СТЛ – стереолитография

ТМО – твердая мозговая оболочка

ЧМТ – черепно-мозговая травма

CAD/CAM - computer Aided Design/computer Aided Manufacturing

HADS - hospital Anxiety and Depression Scale

MoCA - montreal Cognitive Assessment

Список литературы

1. Антонов А.Н., Евсеев А.Н., Камаев С.В., Кулаков В.Б., Коцюба Е.В., Марков М.А., Новиков М.М., Панченко В.Я., Семешин Н.М., Якунин В.П., Лазерная стереолитография – технология послойного изготовления трехмерных объектов из жидких фотополимеризующих композиций. Оптическая техника, 1998, т1, №13, с.5-14.

2. Еолчиян С.А. Пластика сложных дефектов черепа имплантатами из титана и полиэтерэтеркетона (PEEK), изготовленными по CAD/CAM технологиям // Вопросы нейрохирургии имени Н.Н.Бурденко. – 2014. – том 78. - №4.- С.3-13.

3. Еолчиян С.А. Хирургическая тактика при переломах лобной кости, распространяющихся на лобную пазуху // Вопросы нейрохирургии имени Н.Н.Бурденко. – 2011. – том 75. - № 3.- С. 72-82.

4. Еолчиян С.А., Потапов А.А., Серова Н.К., Катаев М.Г., Сергеева Л.А., Захарова Н.Е., Ван Дамм Ф. Реконструктивная хирургия краниорбитальных повреждений. Вопросы нейрохирургии имени Н.Н. Бурденко. 2011. Т. 75. № 2. С. 25-40.

5. Еропкин С.В., Потапов А.А., Кравчук А.Д., Корниенко В.Н., Белова Т.В., Панченко В.Я., Евсеев А.В. Перспективы реконструктивной хирургии черепа с использованием компьютерной томографии и стереолитогрфии. Вопросы нейрохирургии имени Н.Н. Бурденко. 2002. № 2. С.

6. Коновалов А.Н., Потапов А.А., Лихтерман Л.Б., Корниенко В.Л., Кравчук А.Д. Хирургия последствий черепно-мозговой травмы. ПБОЮЛ Андреева Т.М. Москва 2006. с. 218-253.

7. Коновалов А.Н., Потапов А.А., Лихтерман Л.Б., Корниенко В.Л., Кравчук А.Д., Охлопков В.А., Захарова Н.Е., Яковлев С.Б. Реконструктивная и минимально инвазивная хирургия последствий черепно-мозговой травмы. Институт нейрохирургии им. Н.Н. Бурденко РАМН.2012. с.118-151.

8. Коновалов А.Н. Клиническое руководство по черепно-мозговой травме / М.: Антидор, 2002г. – 418 с.

9. Крылов В.В. Лекции по черепно-мозговой травме/М.: Медицина, 2010, с 320

10. Кравчук А.Д. Реконструктивная и малоинвазивная хирургия последствий и осложнений черепно-мозговой травмы. Дисс. Докт. Мед. наук. М., 2000.

11. Кравчук А.Д., Потапов А.А., Лихтерман Л.Б., Еропкин С.В. Посттравматические дефекты черепа // Клиническое руководство по черепно-мозговой травме. — М.: Антидор, 2002. — Т. 3. — С. 147-162.

12. Лихтерман Л.Б., Потапов А.А., Кравчук А.Д. Современные подходы к диагностике и лечению черепно-мозговой травмы и ее последствий. Вопросы нейрохирургии имени Н.Н. Бурденко. 1996. № 1. С. 35-37.

13. Лихтерман Л.Б., Потапов А.А., Кравчук А.Д., Охлопков В.А. Клиника и хирургия последствий последствий черепно-мозговой травмы. Consilium Medicum. 2014. Т. 16. № 9. С. 109-118.

14. Лихтерман Л.Б., Потапов А.А., Кравчук А.Д., Охлопков В.А. Клиническая классификация и концептуальные подходы к лечению последствий черепно-мозговой травмы. Вопросы нейрохирургии имени Н.Н. Бурденко. 1999. № 3. С. 3-6.

15. Лихтерман Л.Б., Потапов А.Л., Сербиненко Ф.А. и др. Концепции и технологии хирургического лечения тяжелых последствий черепно-мозговой травмы // Материалы всероссийской научно-практической конференции «Поленовские чтения», Санкт-Петербург, 2005. — СПб., 2005. — С. 73.

16. Потапов А.А., Коновалов А.Н., Корниенко В.Н., Кравчук А.Д., Лихтерман Л.Б., Пронин И.Н., Захарова Н.Е., Гаврилов А.Г., Охлопков В.А., Еолчиян С.А., Зайцев О.С., Яковлев С.Б., Горшков К.М., Ошоров А.В., Шурхай В.А. Целевая научно-техническая программа - стратегический путь решения социальных и медицинских проблем, связанных с черепно-мозговой травмой // Российские медицинские вести. - 2010. - Том 15. - № 3. - С. 92-96.

17. Потапов А.А., Коновалов А.Н., Корниенко В.Н., Кравчук А.Д., Лихтерман Л.Б., Пронин И.Н., Захарова Н.Е., Александрова Е.В., Гаврилов А.Г., Горяйнов С.А., Данилов Г.В. Современные технологии и фундаментальные исследования в нейрохирургии. Вестник Российской академии наук. 2015. Т. 85. № 4. С. 299.

18. Потапов А.А., Корниенко В.Н., Кравчук А.Д., Лихтерман Л.Б., Охлопков В.А., Еолчиян С.А., Гаврилов А.Г., Захарова Н.Е., Яковлев С.Б., Шурхай В.А. Современные технологии в хирургическом лечении последствий травмы черепа и головного мозга. Вестник Российской академии медицинских наук. 2012. № 9. С. 31-38.

19. Потапов А.А., Рошаль Л.М., Лихтерман Л.Б., Кравчук А.Д. Черепно-мозговая травма: Проблемы и перспективы. Вопросы нейрохирургии имени Н.Н. Бурденко. 2009. № 2. С. 3-8.

20. Стучилов В.А., Никитин А.А., Евсеев А.В., Панченко В.Я., Коцюба Е.В., Лобанов Д.А., Герасименко М.Ю. Клинические аспекты использования метода лазерной стереолитографии при хирургическом лечении травм средней зоны лица. Клиническая стоматология. 2001. № 3. С. 54.

21. Черебыло С.А., Евсеев А.В., Ипполитов Е.В., Новикова Л.В., Панченко В.Я., Кравчук А.Д., Потапов А.А. Пластика дефектов черепа с использованием трехмерного моделирования и лазерной стереолитографии. Перспективные материалы. 2011. № 13. С. 917-922.

22. Чобулов А. Особенности структуры, клиники, диагностики и лечения огнестрельных ранений черепа и головного мозга по материалам локальных вооруженных конфликтов в Таджикистане: дис. д-ра мед. наук. /А.Чобулов; ТГМУ -Душанбе. -2004.

23. Agner C, Dujovny M, Park H. Delayed minimally invasive cranioplasty. Minim Invasive Neurosurg. 2003 Jun;46(3):186-90. PMID: 12872199 DOI: 10.1055/s-2003-40738

24. Albuquerque MA, Gaia BF, Cavalcanti MG. Oral cleft volumetric assessment by 3D multislice computed tomographic images. Int J Oral Maxillofac Surg. 2011 Nov;40(11):1280-8. doi: 10.1016/j.ijom.2011.05.015.

25. Alotaibi NM, Elkarim GA, Samuel N, Ayling OGS, Guha D, Fallah A, Aldakkan A, Jaja BNR, de Oliveira Manoel AL, Ibrahim GM, Macdonald RL. Effects of decompressive craniectomy on functional outcomes and death in poor-grade aneurysmal subarachnoid hemorrhage: a systematic review and meta-analysis. J Neurosurg. 2017 Jan 6:1-11. doi: 10.3171/2016.9.JNS161383.

26. Andrews, J. C., Anzai, Y., Mankovich, N. J., Favilli, M., Lufkin, R. B., & Jabour, B. (1992). Three-dimensional CT scan reconstruction for the assessment of congenital aural atresia. The American journal of otology, 13(3), 236-240.

27. Arac A, Blanchard V, Lee M, Steinberg GK. Assessment of outcome following decompressive craniectomy for malignant middle cerebral artery infarction in patients older than 60 years of age. Neurosurg Focus. 2009 Jun;26(6): E3. doi:10.3171/2009.

28. Ashayeri K, M Jackson E, Huang J, Brem H, R Gordon C. Syndrome of the Trephined: A Systematic Review. Neurosurgery. 2016 Oct;79(4):525-34. doi: 10.1227/NEU.0000000000001366.

29. Balossier A, Durand A, Achim VV, Noudel R, Hurel S, Emery E. [Reconstruction of the cranial vault using CAD/CAM-fabricated glass bioceramic implants]. Neurochirurgie. 2011 Feb;57(1):21-7. doi: 10.1016/j.neuchi.2010.08.003.

30. Barker TM, Earwaker WJS, Lisle DA. Accuracy of stereolithographic models of human anatomy. Australas Radiol 1994: 38: 106–111.

31. Bill J. S., Reuther J. F. Rapid prototyping in planning reconstructive surgery of the head and neck. Review and evaluation of indications in clinical use //Mund-, Kiefer-und Gesichtschirurgie: MKG. – 2004. – T. 8. – №. 3. – C. 135-153.

32. Carolus A, Weihe S, Schmieder K, Brenke C. One-step CAD/CAM titanium cranioplasty after drilling template-assisted resection of intraosseous skull base meningioma: technical note. Acta Neurochir (Wien). 2017 Mar;159(3):447-452. doi: 10.1007/s00701-016-3053-4.

33. Chrzan R, Urbanik A, Karbowski K, Moskała M, Polak J, Pyrich M. Cranioplasty prosthesis manufacturing based on reverse engineering technology. Med Sci Monit. 2012 Jan;18(1):MT1-6.

34. Cooper K.G., 2001. Rapid Prototyping Technology: Selection and Application. Taylor & Francis

35. Corallo F, Calabro R, Leo A, Bramanti P. Can cranioplasty be effective in improving cognitive and motor function in patients with chronic disorders of consciousness? A case report. Turk Neurosurg. 2015;25(1):193-6. doi: 10.5137/1019-5149.JTN.10618-14.2.

36. Carloni, R., Hersant, B., Bosc, R., Le Guerinel, C., & Meningaud, J. P. (2015). Soft tissue expansion and cranioplasty: For which indications?. Journal of Cranio-Maxillofacial Surgery, 43(8), 1409-1415.

37. Di Stefano C, Rinaldesi ML, Quinquinio C, Ridolfi C, Vallasciani M, Sturiale C, Piperno R. Neuropsychological changes and cranioplasty: A group analysis. Brain Inj. 2016;30(2):164-71. doi: 10.3109/02699052.2015.1090013.

38. Di Rienzo, A., Pangrazi, P. P., Riccio, M., Colasanti, R., Ghetti, I., & Iacoangeli, M. (2016). Skin flap complications after decompressive craniectomy and cranioplasty: proposal of classification and treatment options. Surgical neurology international, 7(Suppl 28), S737.

39. Doyle BJ, Grace PA, Kavanagh EG, Burke PE, Wallis F, Walsh MT, McGloughlin TM. Improved assessment and treatment of abdominal aortic aneurysms: the use of 3D reconstructions as a surgical guidance tool in endovascular repair. Ir J Med Sci. 2009 Sep;178 (3):321-8. doi: 10.1007/s11845-009-0318-4.

40. Ducati A. From Incan time to today, the unresolved problem of cranioplasty. World Neurosurg. 2014 Sep-Oct;82(3-4):e439-41. doi: 10.1016/j.wneu.2013.07.089.

41. Dwivedi D, Bhatnagar V, Kiran S, Ray A. Intraoperative seizures during redo cranioplasty for sinking skin flap syndrome- Role of BIS™ monitor in detection. Saudi J Anaesth. 2017 Jul-Sep;11(3):359-360. doi: 10.4103/sja.SJA_44_17.

42. Eddie T. W. Tan, MRCSEd, Ji Min Ling, MRCSEd, and Shree Kumar Dinesh, FRCS. (2016) The feasibility of producing patient-specific acrylic cranioplasty implants with a low-cost 3D printer. Journal of Neurosurgery 124:5, 1531-1537. . Online publication date: 1-May-2016.

43. Erdogan, E., Düz, B., Kocaoglu, M., Izci, Y., Sirin, S., & Timurkaynak, E. (2003). The effect of cranioplasty on cerebral hemodynamics: evaluation with transcranial Doppler sonography. Neurology India, 51(4), 479.

44. Fallahi, B., Foroutan, M., Motavalli, S., Dujovny, M., & Limaye, S. (1999). Computer-aided manufacturing of implants for the repair of large cranial defects: an improvement of the stereolithography technique. Neurological research, 21(3), 281-286.

45. Francaviglia N, Maugeri R, Odierna Contino A, Meli F, Fiorenza V, Costantino G, Giammalva RG, Iacopino DG. Skull Bone Defects Reconstruction with Custom-Made Titanium Graft shaped with Electron Beam Melting Technology: Preliminary Experience in a Series of Ten Patients. Acta Neurochir Suppl. 2017;124:137-141.doi: 10.1007/978-3-319-39546-3_21.

46. Garg R, Aggarwal A, Salunke P. Importance of Calvaria in Cerebrospinal Fluid Dynamics: A Case of Ventriculomegaly and Sinking Flap Syndrome after Decompressive Craniectomy. Asian J Neurosurg. 2018 Jan-Mar;13(1):128-129. doi: 10.4103/1793-5482.175631.

47. Gerneke DA, Sands GB, Ganesalingam R, Joshi P, Caldwell BJ, Smaill BH, Legrice IJ. Surface imaging microscopy using an ultramiller for large volume 3D reconstruction of wax- and resin-embedded tissues. Microsc Res Tech. 2007 Oct;70(10):886-94.

48. Herteleer, M., Ectors, N., Duflou, J., & Van Calenbergh, F. (2017). Complications of skull reconstruction after decompressive craniectomy. Acta Chirurgica Belgica, 117(3), 149-156.

49. Honeybul S. et al. The incidence of neurologic susceptibility to a skull defect //World neurosurgery. – 2016. – T. 86. – C. 147-152. J Pharm Bioallied Sci. 2015 Apr; 7(Suppl 1): S216–S219. doi: 10.4103/0975-7406.155913

50. Jan-Peter F., Ulrich P., Sascha D. The Decentralized and Networked Future of Value Creation: 3D Printing and its Implications for Society, Industry, and Sustainable Development. Springer, 14 may 2016.

51. Jelcic N, Della Puppa A, Mottaran R, Cecchin D, Manara R, Dam M, Cagnin A. Case series evidence for improvement of executive functions after late cranioplasty. Brain Inj. 2013;27(13-14):1723-6. doi: 10.3109/02699052.2013.844857. Journal of Craniofacial Surgery. 1996. T. 7. № 3. C. 224-227.

52. Kasprzak, P., Tomaszewski, G., Sujka, W., Kotwica, Z., Stoma, F., Kwinta, B., & Trojanowski, T. (2015). Treatment of very large cranial defects with individually shaped polypropylene polyester knitwear prostheses-series of 11 cases. Journal of neurosurgical sciences.

53. Kim B, Kim T, Hyun J. Effects of Early Cranioplasty on the Restoration of Cognitive and Functional Impairments. Ann Rehabil Med. 2017 Jun;41(3):354-361. doi: 10.5535/arm.2017.41.3.354. Epub 2017 Jun 29.

54. Konofaos P, Thompson RH, Wallace RD. Long-Term Outcomes With Porous Polyethylene Implant Reconstruction of Large Craniofacial Defects. Ann Plast Surg. 2017 Nov; 79(5):467-472. doi: 10.1097/SAP. 0000000000001135.

55. Krause-Titz, U. R., Warneke, N., Freitag-Wolf, S., Barth, H., & Mehdorn, H. M. (2016). Factors influencing the outcome (GOS) in reconstructive cranioplasty. Neurosurgical review, 39(1), 133-139.

56. Kravtchouk A., Potapov A., Kornienko V., Eropkin S., Panchenko V., Evseev A., Stuchilov V. Computed modelling in reconstructive surgery for posttraumatic skull vault bone defects. p.187-190// Editors: Potapov A., Likhterman L., von Wild K.R.H. Neurotrauma - epidemiology, prevention, new technologies, guidelines, pathophysiology, surgery, neurorehabilitation. Antidor. 2002. Moscow, Russia. 255p.

57. Kruth J.P., 1991. Material Incress Manufacturing by Rapid Prototyping Techniques 40. Lan, Q., Chen, A., Zhang, T., Li, G., Zhu, Q., Fan, X., Ma, C., Xu, T., 2016. Development of 3D Printed Craniocerebral Models for Simulated Neurosurgery. World Neurosurg. 91, A8–A8. doi:10.1016/j.wneu.2016.04.069

58. Kurland D. B. et al. Complications associated with decompressive craniectomy: a systematic review //Neurocritical care. – 2015. – Т. 23. – №. 2. – С. 292-304.

59. Kim, B. W., Kim, T. U., & Hyun, J. K. (2017). Effects of early cranioplasty on the restoration of cognitive and functional impairments. Annals of rehabilitation medicine, 41(3), 354.

60. Lan Q., Chen, A., Zhang, T., Li, G., Zhu, Q., Fan, X., Ma, Xu, T., 2016. Development of 3D Printed Craniocerebral Models for Simulated Neurosurgery. World Neurosurg. 91, A8–A8. Doi:10.1016/j.wneu.2016.04.069

61. Lee L, Ker J, Quah BL, Chou N, Choy D, Yeo TT: A retrospective analysis and review of an institution's experience with the complications of cranioplasty. Br J Neurosurg 27:629–635, 2013

62. Lee M, Sakai O, Spiegel J. CT measurement of the frontal sinus - gender differences and implications for frontal cranioplasty. J Craniomaxillofac Surg. 2010 Oct;38(7):494-500. doi: 10.1016/j.jcms.2010.02.001

63. Lindner D, Schlothofer-Schumann K, Kern BC, Marx O, Müns A, Meixensberger J. Cranioplasty using custom-made hydroxyapatite versus titanium: a randomized clinical trial. J Neurosurg. 2017 Jan;126(1):175-183. doi: 10.3171/2015.10

64. Li, A., Azad, T. D., Veeravagu, A., Bhatti, I., Long, C., Ratliff, J. K., & Li, G. (2017). Cranioplasty complications and costs: a national population-level analysis using the marketscan longitudinal database. World neurosurgery, 102, 209-220.

65. Mankovich N, Samson D, Pratt W, Lew D, Beumer J. Surgical planning using three-dimensional imaging and computer modeling. Otolaryngol Clin North Am. 1994 Oct;27(5):875-89.

66. Mankovich N.J., Cheeseman, A.M., Stoker, N.G., 1990. The display of three-dimensional anatomy with stereolithographic models. J. Digit. Imaging 3, 200–203. doi:10.1007/BF03167610

67. Maravelakis E, David K, Antoniadis A, Manios A, Bilalis N, Papaharilaou Y. Reverse engineering techniques for cranioplasty: a case study. J Med Eng Technol. 2008 Mar-Apr;32(2):115-21. DOI: 10.1080/03091900600700749.

68. Marlier B, Kleiber JC, Bannwarth M, Theret E, Eap C, Litre CF. Reconstruction of cranioplasty using medpor porouspolyethylene implant. Neurochirurgie. 2017 Dec;63(6):468-472. doi: 10.1016/j.neuchi.2017.07.001

69. Mazziotta J, Hamilton BL. Three-dimensional computer reconstruction and display of neuronal structure. Comput Biol Med. 1977 Oct;7(4):265-79.

70. Mironov V., Boland T., Trusk, T., Forgacs G., Markwald, R.R., 2003. Organ printing : computer-aided jet-based 3D tissue engineering 21, 157–161. doi:10.1016/S0167-7799(03)00033-7

71. N.J., Anzai Y, Lufkin RB. Stereolithographic model construction from CT for assessment and surgical planning in congenital aural atresia. Am J Otol 1994:15: 335–339.

72. O'Reilly EB, Barnett S, Madden C, Welch B, Mickey B, Rozen S. Computed-tomography modeled polyether ether ketone (PEEK) implants in revision cranioplasty. J Plast Reconstr Aesthet Surg. 2015 Mar;68(3):329-38. doi: 10.1016/j.bjps.2014.11.001.

73. Piazza, M., & Grady, M. S. (2017). Cranioplasty. Neurosurgery Clinics, 28(2), 257-265.

74. Piedra MP, Nemecek AN, Ragel BT. Timing of cranioplasty after decompressive craniectomy for trauma. Surg Neurol Int. 2014 Feb 25;5:25. doi:10.4103/2152-7806.127762.

75. Potapov A., Eropkin S., Kornienko V., Arutyunov A., Yeolchiyan S., Serova N., Kravtchuk A., Shahinian H. Large wooden foreign body in the cranio-orbital region. J Craniofac Surg 1996; 7: 4: 311-314.

76. Potapov A.A., Yeolchiyan S.A., Tcherekaev V.A., Kornienko V.N., Arutyunov N.V., Kravtchuk A.D., Shahinian G.G., Likhterman L.B., Serova N.K., Eropkin S.V. Removal of a cranio-orbital foreign body by a supraorbital-pterion approach

77. Potapov AA, Kornienko VN, Kravchuk AD, Likhterman LB, Okhlopkov VA, Eolchiian SA, Gavrilov AG, Zakharova NE, Iakovlev SB, Shurkhaĭ VA. Modern

technology in the surgical treatment of head injury sequelae. Vestn Ross Akad Med Nauk. 2012;(9):31-8. PMID: 23210170

78. Prades JM, Elmaleh-Berges M, Chatard S, Veyret C, Martin C, Richard C. Computed tomography of the normal and pathologic temporal bone. Morphologie. 2011 Dec;95(311):159-69. doi: 10.1016/j.morpho.2011.09.001.

79. Raja A. I., Linskey M. E. In situ cranioplasty with methylmethacrylate and wire lattice //British journal of neurosurgery. – 2005. – Т. 19. – №. 5. – С. 416-419.

80. Ranganathan P, Phillips J, Attaallah A, Vallejo M. The use of cognitive aid checklist leading to successful treatment of malignant hyperthermia in an infant undergoing cranioplasty. Anesth Analg. 2014 Jun;118(6):1387. doi: 10.1213/ANE.0000000000000156.

81. Lambrecht T. Brix E. Individualle Schadelmodellherstellung auf der Grundlage computer tomographischer Informationen. Fortschr. Kiefer Gesichtschir. 32 (1987) 74 78 // The journal of craniofacial surgery. 2006 Sep. Vol. 17, N 5.

82. Sahoo N, Tomar K, Thakral A, Rangan N. Complications of Cranioplasty. J Craniofac Surg. 2018 Jul;29(5):1344-1348. doi: 10.1097/SCS.0000000000004478.

83. Sahoo NK, Tomar K, Thakral A, Rangan NM. Complications of Cranioplasty. J Craniofac Surg. 2018 Mar 12. doi: 10.1097/SCS.0000000000004478.

84. Sailer H.F., Haers P.E., Zollikofer C., Warne T., Carls F.R., Stucki P. The value of stereolithographic models for preoperative diagnosis of craniofacial deformities and planning of surgical orrections.Int JOral Maxillofac Surg1998: 27: 327–333

85. Sanjna N., Bhuminathan S., Wasim M., Rapid prototyping and stereolithography in dentistry.

86. Servadei, F., & Iaccarino, C. (2015). The therapeutic cranioplasty still needs an ideal material and surgical timing. World neurosurgery, 83(2), 133.

87. Sannino G, Germano F, Arcuri L, Bigelli E, Arcuri C, Barlattani A. Cerec CAD/CAM Chairside System. Oral Implantol (Rome). 2015 Apr 13;7(3):57-70.eCollection 2014 Jul-Sep.

88. Saringer W, Nöbauer-Huhmann I, Knosp E. Cranioplasty with individual carbon fibre reinforced polymere (CFRP) medical grade implants based on CAD/CAM technique. Acta Neurochir (Wien).

89. Sahoo N. K. et al. Classification of the Residual Cranial Defects and Selection of Reconstruction Materials //Journal of Craniofacial Surgery. – 2017. – T. 28. – №. 7. – C. 1694-1701.

90. Se Ho Jeong, Ui Seok Wang, Seok Won Kim, Sang Woo Ha, Jong Kyu Kim, Symptomatic Epidural Fluid Collection Following Cranioplasty after Decompressive Craniectomy for Traumatic Brain Injury. Korean J Neurotrauma 2016;12(1):6-10 http://dx.doi.org/10.13004/kjnt.2016.12.1.6

91. D'Urso P. S. et al. Custom cranioplasty using stereolithography and acrylic //British Journal of Plastic Surgery. – 2000. – T. 53. – №. 3. – C. 200-204.

92. Shahid AH, Mohanty M, Singla N, Mittal BR, Gupta SK. The effect of cranioplasty following decompressive craniectomy on cerebral blood perfusion, neurological, and cognitive outcome. J Neurosurg. 2017 Mar 3:1-7. doi: 10.3171/2016.10.JNS16678.

93. Sherekar R, Akshay B. Pawar. Rapid prototyping as a Tool for Designing and Manufacturing of Customised Anatomical Implants. Published 2014

94. Shibahashi K, Hoda H, Takasu Y, Hanakawa K, Ide T, Hamabe Y. Cranioplasty Outcomes and Analysis of the Factors Influencing Surgical Site Infection: A Retrospective Review of More than 10 Years of Institutional Experience. World Neurosurg. 2017 May; 101:20-25. doi: 10.1016/j.wneu.2017.01.106.

95. Studholme C, Hill DL, Hawkes DJ. Automated three-dimensional registration of magnetic resonance and positron emission tomography brain images by multiresolution optimization of voxel similarity measures. Med Phys. 1997 Jan;24(1):25-35.

96. Su JH, Wu YH, Guo NW, Huang CF, Li CF, Chen CH, Huang MH. The effect of cranioplasty in cognitive and functional improvement: Experience of post traumatic brain injury inpatient rehabilitation. Kaohsiung J Med Sci. 2017 Jul;33(7):344-350. doi: 10.1016/j.kjms.2017.05.002.

97. Chibbaro S., Vallee, F., Beccaria, K., Poczos, P., Makiese, O., Fricia, M., ... & Levy, B. (2013). The impact of early cranioplasty on cerebral blood flow and its correlation with neurological and cognitive outcome. Prospective multi-centre study on 24 patients. Revue neurologique, 169(3), 240-248

98. Tan E. T., Ling, J. M., & Dinesh, S. K. (2016). The feasibility of producing patient-specific acrylic cranioplasty implants with a low-cost 3D printer. Journal of neurosurgery, 124(5), 1531-1537.

99. Tessier P. L., Hemmy D.C. Three dimentional imaging in craniofacial disoders: a brief review. Austr NZ Surg 1987; 57: 101-104.

100. Thawani J.P., Pisapia, J.M., Singh, N., Petrov, D., Schuster, J.M., Hurst, R.W., Zager, E.L., Pukenas, B.A., 2016. 3D-Printed Modeling of an Arteriovenous Malformation Including Blood Flow., World neurosurgery. Elsevier Inc. doi:10.1016/j.wneu.2016.03.095

101. U.S. Patent 4,575,330 (Apparatus for Production of Three-Dimensional Objects by Stereolithography).

102. Vitanovics D, Major O, Lovas L, Banczerowski P. Tailored cranioplasty using CAD-CAM technology. Ideggyogy Sz. 2014 Nov 30;67(11-12):390-6.

103. Vitanovics, D., Major, O., Lovas, L., & Banczerowski, P. (2014). Tailored cranioplasty using CAD-CAM technology. Ideggyogyaszati szemle, 67(11-12), 390-396.

104. Wachter D, Reineke K, Behm T, Rohde V. Cranioplasty after decompressive hemicraniectomy: underestimated surgery-associated complications? Clin Neurol Neurosurg. 2013 Aug;115(8):1293-7. doi: 10.1016/j.clineuro.2012.12.002.

105. Wagner J. and Brown G.,2004, Rapid 3-dimensionalprototypingfor surgical repair of maxillofacial fractures: a technical note. Journal of Oral Maxillofacial Surgery, 62, 898–901.

106. Wang Z, Wang X, Liu S. Research on improving rapid prototyping. In: Proceedings of 1998 IEEE International Conference on Robotics and Automation 1998:1: 314–317.

107. Winder RJ, McKnight W, McRitchie I, Montgomery D, Wulf J. 3D surface accuracy of CAD generated skull defect contour. Stud Health Technol Inform. 2006;119:574-6.

108. Winder, T., Cooke, R.S., Gray, T., Fannin, T. and Fegan, T., 1999, Medical rapid prototyping and 3D CT in the manufacture of custom made cranial titanium plates. Journal of Medical Engineering and Technology, 23, 26–28.

109. Worm PV, do Nascimento TL, do Couto Nicola F, Sanches EF, Dos Santos Moreira CF, Rogério LP, Dos Reis MM, Finger G, Collares MV. Polymethylmethacrylate imbedded with antibiotics cranioplasty: An infection solution for moderate and large defects reconstruction? Surg Neurol Int. 2016 Nov 9; (Suppl 28):S746-S751

110. Wulf J, Busch LC, Golz T, Knopp U, Giese A, Ssenyonjo H, Gottschalk S, Kramer K. CAD generated mold for preoperative implant fabrication in cranioplasty. Stud Health Technol Inform. 2005;111:608-10.

111. Xu H, Niu C, Fu X, Ding W, Ling S, Jiang X, Ji Y. Early cranioplasty vs. late cranioplasty for the treatment of cranial defect: A systematic review. Clin Neurol Neurosurg. 2015 Sep;136:33-40. doi: 10.1016/j.clineuro.2015.05.031.

112. Yeap MC, Tu PH, Liu ZH, Hsieh PC, Liu YT, Lee CY, Lai HY, Chen CT, Huang YC, Wei KC, Wu CT, Chen CC. Long-Term Complications of Cranioplasty Using Stored Autologous Bone Graft, Three-Dimensional Polymethyl Methacrylate, or Titanium Mesh After Decompressive Craniectomy: A Single-Center Experience After 596 Procedures. World Neurosurg. 2019 May 10. pii: S1878-8750(19)31279-3. doi: 10.1016/j.wneu.2019.05.005.

113. Zanaty M, Chalouhi N, Starke RM, Clark SW, Bovenzi CD, Saigh M, Schwartz E, Kunkel ES, Efthimiadis-Budike AS, Jabbour P, Dalyai R, Rosenwasser RH, Tjoumakaris SI. Complications following cranioplasty: incidence and predictors in 348 cases. J Neurosurg. 2015 Jul;123(1):182-8. doi: 10.3171/2014.9.JNS14405.

114. Zanotti B, Zingaretti N, Verlicchi A, Robiony M, Alfieri A, Parodi PC. Cranioplasty: Review of Materials. J Craniofac Surg. 2016 Nov;27(8):2061-2072. doi: 10.1097/SCS.0000000000003025.

115. Stula D. The problem of the “sinking skin-flap syndrome” in cranioplasty //Journal of maxillofacial surgery. – 1982. – T. 10. – C. 142-145.

116. Zegers, T., ter Laak-Poort, M., Koper, D., Lethaus, B., & Kessler, P. (2017). The therapeutic effect of patient-specific implants in cranioplasty. Journal of Cranio-Maxillofacial Surgery, 45(1), 82-86.

117. Hutchinson P. J. et al. Consensus statement from the International Consensus Meeting on the Role of Decompressive Craniectomy in the Management of Traumatic Brain Injury //Acta neurochirurgica. – 2019. – C. 1-14.

118. Kolias A. G. et al. The Value of Decompressive Craniectomy in Traumatic Brain Injury //Evidence for Neurosurgery. – Springer, Cham, 2019. C. 5-18.

ПРИЛОЖЕНИЯ

Приложение А.

Список пациентов, вошедших в исследование.

Пациенты ретроспективной группы

№	ФИО	Возраст	№ и/б
1.	А-ов С.А.	26	2143/13
2.	А-ев А.	29	685/16
3.	А-ов О.В.	38	5577/15
4.	А-ев А.С.	29	461/16
5.	А-ов П.Н.	35	2135/13
6.	А-ова М.И.	13	4672/06
7.	А-ва А.Р.	8	2859/01
8.	А-ов П.М.	20	6267/13
9.	А-ва И.Р.	49	5641/16
10.	А-ов И.Х.	27	1625/12
11.	А-ев Г.Д.	4	4107/07
12.	А-ов В.И.	34	6308/11
13.	А-ов А.Г.	28	5721/08
14.	А-н А.А.	4	3251/12
15.	А-ев А.Н.	59	911/11
16.	А-ов Д.В.	18	681/16
17.	А-ин С.С.	41	1960/16
18.	А-ев А.С.	24	4343/07
19.	А-ин А.О.	30	2707/16
20.	А-на С.Л.	30	2838/09
21.	А-ян М.З.	32	6379/15
22.	А-ов К.Е.	17	5019/11
23.	А-в Н.В.	31	3182/14
24.	А-ди Е.О.	30	642/15
25.	А-ва А.А.	32	1376/14
26.	А-ин С.В.	37	1660/13
27.	А-ов А.М.	34	288/16
28.	Б-в В.Г.	63	5243/10
29.	Б-ов А.У.	22	5765/11
30.	Б-ов Р.Н.	34	1385/16
31.	Б-а Ю.В.	18	5445/08
32.	Б-в Д.А.	33	835/11
33.	Б-ва В.К.	17	3203/12
34.	Б-ов Х.В.	21	3250/02

35.	Б-ев Н.А.	16	2424/12
36.	Б-ий Г.А.	20	6948/13
37.	Б-ый Н.Э.	20	4034/16
38.	Б-ев И.А.	37	1861/13
39.	Б-ая А.М.	45	1489/12
40.	Б-ов С.В.	38	4992/15
41.	Б-ая А.В.	35	5864/14
42.	Б-рь Т.М.	13	3624/02
43.	Б-ик И.Н.	48	3517/14
44.	Б-ко Р.Н.	37	5816/16
45.	Б-в И.С.	31	2443/14
46.	Б-ев А.С.	18	4882/10
47.	Б-ик А.В.	28	222/12
48.	Б-ва М.А.	21	5284/16
49.	Б-ов Д.Ш.	27	3177/16
50.	В-ва Д.Р.	24	5232/11
51.	В-ев Ю.И.	26	2443/11
52.	В-ин В.А.	31	359/16
53.	В-ов А.В.	22	3280/14
54.	В-ва Г.А.	50	6151/13
55.	В-ев А.А.	20	4164/09
56.	В-ов С.А.	31	2222/15
57.	В-ая Г.Д.	60	4625/08
58.	Г-на М.М.	75	2036/16
59.	Г-ов Г.А.	18	5506/16
60.	Г-ев Ш.Н.	52	6787/16
61.	Г-ва А.Г.	25	2812/15
62.	Г-ов М.А.	20	6199/14
63.	Г-ов К.А.	43	1992/09
64.	Г-ов Р.Н.	36	844/12
65.	Г-ва З.К.	46	3750/15
66.	Г-ва Х.М.	36	5747/15
67.	Г-а И. Ю.	37	1065/11
68.	Г-т Д.А.	34	2373/13
69.	Г-ва С.А.	32	3074/01
70.	Г-ов А.А.	32	2592/03
71.	Г-ов А.А.	35	4225/05
72.	Г-ов А.С.	26	4944/07
73.	Г-ов В.В.	38	1481/14
74.	Г-в В.	37	2481/11
75.	Г-ев М.Е.	40	6097/14
76.	Г-ва О.К.	17	4105/10
77.	Г-ев Д.В.	24	887/12
78.	Г-ва Т.И.	59	3961/06
79.	Г-ов Н.Ф.	31	5126/14
80.	Г-ев А.О.	19	1256/14

81.	Г-ев А.Г.	18	5499/10
82.	Г-ев А.Г.	20	5573/12
83.	Г-ик Д.И.	20	2368/15
84.	Г-ва Г.Н.	30	1892/13
85.	Г-ыб И.Я.	25	7445/16
86.	Г-ов А.В.	48	5016/16
87.	Г-ев Д.А.	8	1005/06
88.	Г-ов .Н.	46	3974/06
89.	Г-на И.А.	22	7074/15
90.	Д-ов Д.С.	27	5072/10
91.	Д-ва Ю.В.	22	2463/15
92.	Д-ия В.З.	47	1495/13
93.	Д-ев Е.Е.	27	2432/15
94.	Д-ов О.Д.	57	791/13
95.	Д-ко С.А.	47	5312/12
96.	Д-юк В.Е.	33	2775/02
97.	Д-юк В.	34	434/03
98.	Д-ва Л.Х.	35	2400/10
99.	Д-ва М.Р.	20	1846/15
100.	Д-на А.Ю.	20	3346/10
101.	Д-ва О.Д.	17	4863/10
102.	Е-в А.А.	32	6567/11
103.	Е-ов М.В.	24	5489/13
104.	Е-ев Г.Р.	37	5954/16
105.	Е-ва Р.К.	61	3736/13
106.	Ж-ов Д.И.	26	2643/14
107.	Ж-ов А.Н.	50	147/03
108.	З-ин Ф.М.	54	5314/12
109.	З-ян Р.Р.	36	4740/16
110.	З-ев Д.А.	27	825/14
111.	З-ев Д.В.	25	2667/13
112.	З-ев К.В.	24	2677/11
113.	З-ва О.В.	30	1862/15
114.	З-ев П.Г.	35	2047/15
115.	З-ый Д.Ю.	27	3191/07
116.	З-ов С.О.	27	4506/15
117.	З-ев В.Н.	15	5253/07
118.	З-ца О.И.	24	5641/13
119.	З-ва Л.Э.	27	2940/08
120.	И-ов В.С.	22	2176/15
121.	И-в А.В.	26	2291/10
122.	И-ов С.С.	27	305/11
123.	И-ин И.В.	44	2727/14
124.	И-ва С.М.	30	4738/06
125.	И-в М.Ю.	16	1842/03
126.	И-ов Р.Р.	20	5337/09

127.	И-на Е.А.	17	393/09
128.	И-т Ш.В.	32	6339/15
129.	И-ев Д.А.	14	1044/09
130.	И-ев Д.Е.	21	3470/01
131.	И-ев С.А.	46	802/07
132.	И-ов З.А.	41	2140/08
133.	И-ов Н.Х.	48	5356/11
134.	И-ва М.А.	22	2939/02
135.	К-ов А.А.	31	6087/15
136.	К-ов М.В.	30	3246/15
137.	К-ев А.П.	36	1831/08
138.	К-ва Т.Я.	51	1383/15
139.	К-ов А.К.	49	1617/12
140.	К-ов А.А.	34	4153/08
141.	К-ян Э.Р.	47	1402/15
142.	К-ов В.В.	30	4259/16
143.	К-ко В.Н.	52	6033/16
144.	К-ев Г.	45	1466/07
145.	К-ий С.И.	21	1266/14
146.	К-ва Н.	48	5685/16
147.	К-на К.С.	19	3908/16
148.	К-ев И.А.	48	262/11
149.	К-ая Т.Е.	50	975/14
150.	К-ко В.А.	23	2748/04
151.	К-ук С.Т.	30	6277/14
152.	К-ва Л.С.	30	4852/11
153.	К-на Л.Н.	39	1568/12
154.	К-на Н.А.	43	3446/10
155.	К-ов И.К.	30	5982/16
156.	К-ов В.	28	6651/12
157.	К-ко В.С.	23	3399/12
158.	К-ов А.А.	19	2768/11
159.	К-ов Г.В.	31	1067/13
160.	К-ов И.В.	44	823/11
161.	К-ва Л.А.	33	6595/11
162.	К-ко В.А.	44	6240/11
163.	К-ль А.П.	31	5789/13
164.	К-ов В.С.	25	1906/09
165.	К-ва М.В.	25	1051/10
166.	К-ин С.В.	29	3034/14
167.	К-ва Т.А.	44	4859/07
168.	К-жа В.Н.	45	4397/15
169.	К-ын И.А.	19	1894/14
170.	К-ко А.А.	16	1996/16
171.	К-ов Д.Ю.	18	5790/11
172.	К-ов Р.М.	30	1016/12

173.	К-ов В.Ю.	32	1125/15
174.	К-о С.В.	39	3633/01
175.	К-ов У.Р.	33	2577/14
176.	Л-ев С.А.	25	6256/16
177.	Л-ва Е.С.	17	1850/03
178.	Л-ва И.В.	47	3397/13
179.	Л-на А.М.	16	2483/09
180.	Л-ва Е.А.	24	6956/16
181.	Л-ов А.А.	29	5845/12
182.	Л-ов Б.Р.	19	1968/14
183.	Л-ва И.	28	3299/01
184.	Л-ов К. В.	31	5896/10
185.	Л-ко А.В.	38	4980/12
186.	Л-ов Д.С.	29	6900/16
187.	Л-ов Е.А.	23	1359/16
188.	Л-ов Е.И.	23	801/14
189.	Л-ов С.А.	25	3034/12
190.	Л-на М.В.	35	4752/14
191.	Л-на А.В.	24	2482/15
192.	М-ва М.Н.	48	5960/14
193.	М-ва Э.А.	26	5577/11
194.	М-ов П.Г.	57	2255/16
195.	М-ли Ф.	24	965/07
196.	М-да Р.Ю.	19	3869/10
197.	М-ев А.А.	12	957/06
198.	М-ов Н.В.	58	929/15
199.	М-ов М.И.	56	1551/13
200.	М-ва Г.А.	63	1468/15
201.	М-ев Е.А.	44	1580/07
202.	М-на Н.А.	27	316/16
203.	М-ов В.Е.	52	2689/15
204.	М-ко М.Н.	20	2203/16
205.	М-ва Н.В.	39	6805/15
206.	М-ий Ю.А.	22	1548/15
207.	М-ев Е.Ю.	37	3429/15
208.	М-ов А.В.	32	1407/09
209.	М-ев И.В.	28	949/13
210.	М-ва К.Д.	21	5333/10
211.	М-ов А.С.	66	581/15
212.	М-ев А.В.	26	5791/12
213.	М-ва О.	41	212/16
214.	М-ов А.	49	2190/16
215.	М-ин А.	26	2599/14
216.	М-ва Е.К.	18	3645/02
217.	М-ва Ю.В.	23	3096/14
218.	М-ин Д.С.	21	1307/06

219.	М-ев М.М.	31	4547/15
220.	М-ва Э.Э.	16	2687/09
221.	М-ёв В.М.	21	3829/14
222.	Н-ва Г.Г.	30	1334/07
223.	Н-ев В.В.	37	2701/12
224.	Н-ок А.И.	24	3440/10
225.	Н-ев А.С.	28	470/16
226.	Н-ов Н.А.	30	5871/14
227.	Н-ов С.А.	61	2073/15
228.	Н-ва О.В.	42	5447/16
229.	О-на И.А.	48	4322/15
230.	О-ян А.С.	55	4159/09
231.	О-ян Т.С.	43	3681/15
232.	О-ы Р.Р.	23	4390/16
233.	О-ий Т.Е.	45	1340/07
234.	О-ов С.Е.	21	3327/13
235.	О-ая О.В.	26	4139/16
236.	О-н Г.А.	38	3919/02
237.	О-на И.В.	54	3874/05
238.	О-ов Р.П.	30	4583/14
239.	О-ов В.Л.	30	4250/16
240.	П-ва Е.А.	38	1397/10
241.	П-ва И.О.	28	1533/16
242.	П-ин А.Ю.	29	4592/14
243.	П-ов А.П.	41	1754/16
244.	П-ов В.И.	37	6397/11
245.	П-ва М.Г.	28	5095/12
246.	П-ов А.П.	40	5095/16
247.	П-ко Д.С.	21	1859/14
248.	П-ов А.В.	48	2001/09
249.	П-ов М.А.	34	2500/14
250.	П-ва Е.Н.	37	1402/09
251.	П-ва Е.П.	25	1172/11
252.	П-на К.В,	23	2595/15
253.	П-нь И.Н.	41	4530/07
254.	П-ян С.М.	26	3061/10
255.	П-ин Д.Я.	35	813/09
256.	П-ий Л.Н.	55	3621/16
257.	П-ев А.П.	36	952/13
258.	П-ов В.В.	36	3048/01
259.	П-ин К.В.	33	7097/14
260.	П-ев В.Д.	51	6818/14
261.	П-ин В. И.	51	2615/03
262.	П-ко Н.Ю.	20	2535/12
263.	П-ва Г.В.	36	2492/14
264.	П-ов В.С.	25	2826/08

265.	П-ов А.В.	38	2594/16
266.	П-ин Г.А.	53	3207/16
267.	Р-ов Х.Э.	46	3717/06
268.	Р-ва Э.А.	29	3271/05
269.	Р-ва Е.П.	37	6735/15
270.	Р-ко Н.П.	53	4824/12
271.	Р-р Н.И.	60	1940/16
272.	Р-ин А.Э.	24	6272/11
273.	Р-ко Н.А.	50	5640/14
274.	Р-ва Я.С.	22	1773/14
275.	Р-ов А.А.	42	5675/15
276.	Р-ва Е.Э.	32	3546/16
277.	Р-ов А.Д.	29	1013/11
278.	Р-ко В.В.	37	1316/15
279.	Р-ов И.Е.	39	2566/12
280.	Р-ва Н.А.	62	6986/16
281.	С-ев А.В.	55	481/14
282.	С-ев Б.П.	54	353/02
283.	С-ев Н.И.	60	3563/16
284.	С-ва Е.А.	22	4500/15
285.	С-в М.В.	36	6054/15
286.	С-ов М.Ю.	9	4110/05
287.	С-ин В.В.	6	5319/11
288.	С-ий С.А.	36	4691/15
289.	С-й С.А.	37	7277/16
290.	С-ло В.В.	52	1368/14
291.	С-ов Р.М.	40	4941/14
292.	С-ев Е.М.	21	3965/13
293.	С-ев А.Н.	34	2437/12
294.	С-ев В.М.	68	3155/15
295.	С-ин Ю.	41	5818/14
296.	С-ов П.С.	29	2083/16
297.	С-н Е.А.	33	4672/10
298.	С-ев Л.В.	17	170/09
299.	С-ко А.С.	27	1763/13
300.	С-ов М.О.	20	1494/10
301.	С-ая Е.В.	36	5405/11
302.	С-ов О.В.	16	3230/01
303.	С-ов П.А.	20	762/13
304.	С-ич Э.В.	34	1610/11
305.	С-ва Е.В.	26	4212/09
306.	С-ко О.Г.	44	3971/09
307.	С-ов С.Н.	39	3789/16
308.	С-ко О.И.	33	7043/16
309.	С-ва Е.Н.	4	165/10
310.	С-ов А.С.	11	3308/05

311.	С-ий В.А.	21	2422/08
312.	С-ев Д.В.	17	5496/13
313.	С-ич А.С.	38	192/10
314.	С-ев В.В.	27	2809/15
315.	С-ва А.В.	19	1519/14
316.	С-ев Н.С.	19	5078/06
317.	С-ян А.К.	19	3381/16
318.	С-ов Д.Г.	19	2133/13
319.	С-ва В.А.	27	1601/14
320.	С-ов Д.В.	26	773/11
321.	Т-ва Н.Н.	55	2572/12
322.	Т-ли Л.М.	18	59/15
323.	Т-ва М.А.	22	302/03
324.	Т-ая Л.М.	60	2089/08
325.	Т-и Р.С.	23	4875/10
326.	Т-ин А.Л.	58	3284/14
327.	Т-ин И.Л.	26	6927/13
328.	Т-ва А.А.	75	4986/14
329.	Т-ва А.А.	6	3406/13
330.	У-ев А.И.	58	821/12
331.	У-ий К.В.	25	3899/03
332.	Ф-ин А.В.	18	4399/05
333.	Ф-н А.В.	19	3494/06
334.	Ф-ов А.И.	43	2495/08
335.	Ф-ов Б.Ю.	47	2809/12
336.	Ф-ов А.Г.	21	1010/11
337.	Ф-ов Д.Ю.	30	3131/11
338.	Ф-ва А.Р.	42	1045/12
339.	Ф-н А.В.	40	3729/14
340.	Ф-ин Д.С.	26	1397/13
341.	Ф-ев В.Г.	28	2459/06
342.	Ф-ов С.Н.	36	1052/02
343.	Ф-ан И.С.	30	2503/13
344.	Х-ва М.В.	20	321/10
345.	Х-в О.В.	32	4801/16
346.	Х-ко Е.И.	35	5478/13
347.	Х-о С.Д.	38	749/14
348.	Х-ов Х.Ф.	42	3088/08
349.	Х-й К.П.	23	2796/13
350.	Х-на И.А.	34	770/11
351.	Ц-в Х.М.	25	211/11
352.	Ц-ев М.Ю.	48	3828/16
353.	Ц-ва О.А.	46	7121/16
354.	Ч-ия Д.Э.	34	4901/08
355.	Ч-ев О.В.	43	4988/12
356.	Ч-ов С.А.	31	3476/15

357.	Ч-ва В.А.	51	4247/14
358.	Ч-ов Е.Н.	27	255/07
359.	Ч-ой А.Ю.	33	3762/15
360.	Ч-ов А.В.	32	4412/05
361.	Ш-ва Е.Р.	19	5774/15
362.	Ш-ин К.И.	23	3058/10
363.	Ш-ин К.И.	28	6667/14
364.	Ш-ин В.Б.	61	3088/11
365.	Ш-да В.И.	47	2109/06
366.	Ш-ва Ю.Г.	25	5377/10
367.	Ш-ва Т.В.	54	2477/11
368.	Ш-ва И.А.	31	3054/14
369.	Ш-а А.А.	25	2799/10
370.	Ш-ов В.И.	66	627/14
371.	Ш-ев В.В.	52	5059/09
372.	Ш-ов Д.Е.	31	1761/16
373.	Ш-на А.А.	33	3948/16
374.	Ш-н О.Е.	47	4905/15
375.	Ш-зе Н.В.	28	623/12
376.	Ш-ов С.Н.	25	1387/16
377.	Щ-нь А.Д.	11	5641/12
378.	Щ-ин А.В.	43	3318/13
379.	Ю-ов Д.Ю.	25	2157/16
380.	Я-ва Ю.О.	41	822/15
381.	Я-к В.В.	24	5626/12
382.	Я-на Т.В.	46	3726/14
383.	Я-ов Н.В.	50	4546/10
384.	Я-ль Н.В.	31	2929/11
385.	Я-н А.Н.	33	5811/16
386.	Я-о А.А.	23	1845/09
387.	Я-ко С.В.	40	5893/15
388.	Я-ич Я.М.	31	4835/14
389.	Я-о А.Е.	21	63/13
390.	П-на В.В.	58	7463/16
391.	К-ов Е.П.	52	382/17
392.	А-ян Е.Ю.	45	271/17
393.	Р-ко Е.К.	32	407/17
394.	М-ов С.Н.	38	536/17
395.	Ж-на В.В.	30	733/17
396.	Я-ев С.А.	29	736/17
397.	Б-ов С.	28	705/17
398.	Х-ин А.В.	24	1128/17
399.	Ц-ли В.М.	56	1175/17
400.	Ч-ва Т.И.	51	1201/17
401.	Э-ов А.А.	52	1244/17
402.	Б-ов Д.В.	58	1304/17

403.	Ж-ва О.Б.	55	1428/17
404.	М-ов А.С.	51	1535/17
405.	Ф-ли А.И.	28	1463/17
406.	Б-ев Р.Т.	51	1609/17
407.	О-ов К.И.	39	1528/17
408.	К-ва Т.А.	34	1702/17
409.	С-ва Д.С.	37	1958/17
410.	В-ин А.С.	36	2104/17
411.	Ш-ов С.В.	47	2053/17
412.	В-ов В.А.	45	2159/17
413.	С-ин Д.В.	51	2144/17
414.	Н-ов Р.Р.	48	2294/17
415.	К-на Ю.В.	42	2371/17
416.	Б-ва Ю.А.	40	2253/17
417.	М-ёв А.В.	38	2372/17
418.	М-ев С.С.	35	2474/17
419.	Б-ва С.В.	32	2536/17
420.	Б-ев Д.В.	54	2954/17
421.	Д-ян В.В.	55	3127/17
422.	Н-ов Е.П.	45	3145/17
423.	С-ка В.П.	51	3004/17
424.	С-ев В.В.	49	3391/17
425.	М-ов А.В.	26	3544/17
426.	П-ва Е.П.	41	3606/17
427.	Н-ов А.	28	3336/17
428.	Д-ев Э.	35	3779/17
429.	Ф-ва Е.И,	46	4064/17
430.	Б-т М.	16	586/10
431.	К-ва А.	53	4610/07
432.	М-ев А.Ш.	40	6319/11
433.	Н-ов М.В.	30	1871/09
434.	Н-ко С.В.	37	4376/05
435.	Д-ва М.К.	17	4155/05
436.	Я-ко С.В.	40	5893/17

Пациенты проспективной группы

№	ФИО	Возраст	№ и/б
1.	А-ва С.А.	31	2267/18
2.	А-ев Д.Д.	40	8663/18
3.	А-ев М.З.	24	5416/18
4.	А-на Т.В.	39	1595/19
5.	А-ов А.К.	19	441/19
6.	А-ов Н.Н.	46	362/18

7.	А-ов Х.О.	16	1632/19
8.	А-ян С.А.	18	8276/18
9.	Б-в Р.Т.	43	8047/18
10.	Б-на Е. В.	35	7393/18
11.	Б-ов А.В.	19	763/18
12.	Б-ов Г.В.	44	5622/18
13.	Б-ов И.А.	56	1202/18
14.	Б-ов И.А.	17	2351/18
15.	Б-ов К.И.	28	2104/18
16.	Б-ов П.И.	59	4132/18
17.	В-ев О.С.	64	1618/18
18.	В-ин Е.Д.	24	1889/18
19.	В-к С.В.	46	2690/18
20.	В-ко И.А.	50	1376/18
21.	В-ов Д.В.	19	7879/18
22.	Г-ая В.Н.	25	8955/18
23.	Г-ва Г.В.	50	1481/19
24.	Г-ва Н.А.	29	4669/18
25.	Г-ина М.М.	78	5025/18
26.	Г-ов В.В.	45	5948/17
27.	Д-ко Д.А.	28	4951/18
28.	Д-ов В.В.	34	8043/17
29.	Д-ов Х.Д.	16	5206/18
30.	Е-ев М.О.	41	8611/18
31.	Е-ов И.Д.	17	7502/17
32.	Ж-на В.В.	13	733/17
33.	Ж-ов В.В.	33	779/19
34.	И-ин В.Я.	46	8610/18
35.	И-ов Б.А.	56	3553/18
36.	И-ов М.В.	30	8984/18
37.	К-ая Л.М.	65	8935/18
38.	К-ва Н.А.	59	5780/17
39.	К-ва М.А.	26	3082/18
40.	К-ев Ф.С.	34	4227/17
41.	К-ин К.И.	17	1512/18
42.	К-ин А.В.	43	5755/18
43.	К-ов Д.В.	42	1507/19
44.	К-ов С.А	31	6221/17
45.	К-ов Т.Б.	52	678/18
46.	М-ев А.В.	35	1734/18
47.	М-ев Д.В.	37	6657/17
48.	М-ин А.Н.	45	1830/19
49.	М-ко И.В.	39	800/19
50.	М-ов В.Ю.	50	1213/19

51.	М-ов Д.С.	31	3977/18
52.	М-ов Ш.А.	20	5307/18
53.	Н-ль М.В.	23	8122/18
54.	Н-ов С.А.	20	6748/17
55.	О-ин А.А.	26	6308/17
56.	О-ова В.М.	25	2515/18
57.	П-ев А.В.	37	1568/19
58.	П-ев А.Г.	45	3777/18
59.	П-ин Г.А.	53	3207/16
60.	П-ко А.В.	34	5971/18
61.	П-ко Н.А.	29	3080/18
62.	П-ко С.А.	50	4203/18
63.	П-ло О.В.	26	5901/17
64.	П-ов М.П.	60	2649/18
65.	Р-ва Т.Н.	40	7147/18
66.	Р-ов Д.К.	37	583/19
67.	С-в Е.С.	28	7103/18
68.	С-ва Н.Г.	64	1618/18
69.	С-ва Т.В.	34	712/18
70.	С-ев В.В.	17	6830/17
71.	С-ко Т.А.	64	6815/18
72.	С-ов И.С.	40	1866/19
73.	С-ов М.В.	46	7641/18
74.	С-ов Э.Х.	45	6101/17
75.	Т-на М.В.	55	2647/18
76.	Ф-ев К.Р.	26	361/19
77.	Ц-ли В.М.	32	1175/17
78.	Ч-ев А.Н.	41	1385/18
79.	Ч-ов А.П.	69	4376/17
80.	Ш-ая Д.Я.	76	628/19
81.	Ш-ин Д.П.	21	2531/18
82.	Ш-ов О.В.	24	536/19
83.	Ш-ов Х.Ж.	19	5864/18
84.	Ш-ов Э.В.	47	7346/18
85.	Щ-ва А.И.	29	8885/18
86.	Ю-ва Д.И.	54	4086/17

Приложение Б.

Шкала MoCA (1996 by Ziad Nasreddine in Montreal)

Монреальская шкала оценки когнитивных функций

ИМЯ:
Образование: Дата рождения:
Пол: ДАТА:

Зрительно-конструктивные/исполнительные навыки | БАЛЛЫ

Скопируйте куб

Нарисуйте ЧАСЫ (Десять минут двенадцатого) (3 балла)

Конец, Начало

[ ] [ ] [ ] Контур [ ] Цифры [ ] Стрелки __/5

НАЗЫВАНИЕ

[ ] [ ] [ ] __/3

ПАМЯТЬ

Прочтите список слов, испытуемый должен повторить их. Делайте 2 попытки. Попросите повторить слова через 5 минут.

	ЛИЦО	БАРХАТ	ЦЕРКОВЬ	ФИАЛКА	КРАСНЫЙ
Попытка 1					
Попытка 2					

нет баллов

ВНИМАНИЕ

Прочтите список цифр (1 цифра/сек). Испытуемый должен повторить их в прямом порядке. [ ] 2 1 8 5 4

Испытуемый должен повторить их в обратном порядке. [ ] 7 4 2 __/2

Прочтите ряд букв. Испытуемый должен хлопнуть рукой на каждую букву А. Нет баллов при > 2 ошибок. [ ] Ф Б А В М Н А А Ж К Л Б А Ф А К Д Е А А А Ж А М О Ф А А Б __/1

Серийное вычитание по 7 из 100. [ ] 93 [ ] 86 [ ] 79 [ ] 72 [ ] 65

4-5 правильных отв.: **3 балла**, 2-3 правильных отв.: **2 балла**, 1правильный отв.: **1 балл**, 0 правильных отв.: **0 баллов**. __/3

РЕЧЬ

Повторите: Я знаю только одно, что Иван – это тот, кто может сегодня помочь. [ ]

Кошка всегда пряталась под диваном, когда собаки были в комнате. [ ] __/2

Беглость речи/ за одну минуту назовите максимальное количество слов, начинающихся на букву Л [ ] _____ (N ≥ 11слов) __/1

АБСТРАКЦИЯ

Что общего между словами, например, банан-яблоко = фрукты [ ] поезд - велосипед [ ] часы - линейка __/2

ОТСРОЧЕННОЕ ВОСПРОИЗВЕДЕНИЕ

Необходимо назвать слова БЕЗ ПОДСКАЗКИ	ЛИЦО [ ]	БАРХАТ [ ]	ЦЕРКОВЬ [ ]	ФИАЛКА [ ]	КРАСНЫЙ [ ]	Баллы только за слова БЕЗ ПОДСКАЗКИ
ДОПОЛНИТЕЛЬНО ПО ЖЕЛАНИЮ						
Подсказка категории						
Множественный выбор						

__/5

ОРИЕНТАЦИЯ

[ ] Дата [ ] Месяц [ ] Год [ ] День недели [ ] Место [ ] Город __/6

© Z.Nasreddine MD Version 7.1 www.mocatest.org Норма 26 / 30

КОЛИЧЕСТВО БАЛЛОВ __/30

Добавить 1 балл, если образование ≤ 12

Проведено: _____

перевод: Посохина О. В. Смирнова А. Ю.

Приложение В.

Шкала HADS (Zigmond A.S., Snaith R.P)

Hospital Anxiety and Depression Scale (HADS)

Выберите ответ, который в наибольшей степени соответствует Вашему самочувствию на прошлой неделе.
Не раздумывайте долго над ответом, ваша первая реакция будет лучшей.

Д	Т		Д	Т	
		Я напряжен, мне не по себе:			**Мне кажется, что все делаю очень медленно:**
	3	Большую часть времени	3		Почти все время
	2	Много времени	2		Очень часто
	1	Время от времени	1		Иногда
	0	Совсем нет	0		Совсем нет
		То, что приносило удовольствие, и сейчас вызывает такое же чувство:			**Я испытываю внутреннее напряжение:**
0		Определённо это так		0	Совсем нет
1		Наверное, это так		1	Иногда
2		Лишь в очень малой степени это так		2	Часто
3		Это совсем не так		3	Очень часто
		Я испытываю страх, кажется, будто что-то ужасное может вот-вот случиться:			**Я не слежу за своей внешностью:**
	3	Определённо так и страх очень сильный	3		Определенно это так
	2	Это так, но страх не очень сильный	2		Я не уделяю столько времени, сколько нужно
	1	Иногда, но это меня не беспокоит	1		Возможно, стал меньше уделять времени
	0	Совсем нет	0		Я слежу за собой так же, как и раньше
		Я способен рассмеяться и видеть смешное:			**Я испытываю неусидчивость, словно мне постоянно нужно двигаться:**
0		Определённо это так		3	Определённо это так
1		Наверное, это так		2	Наверное, это так
2		Лишь в очень малой степени это так		1	Лишь в некоторой степени это так
3		Совсем нет		0	Совсем нет
		Беспокойные мысли крутятся в голове:			**Я считаю, что мои дела принесут удовлетворение:**
	3	Постоянно	0		Точно так же, как и обычно
	2	Большую часть времени	1		Но не в такой степени, как раньше
	1	Время от времени и не так часто	2		Определенно меньше, чем обычно
	0	Только иногда	3		Совсем так не считаю
		Я испытываю бодрость:			**У меня бывает внезапное чувство паники:**
3		Совсем не испытываю		3	Очень часто
2		Очень редко		2	Довольно часто
1		Иногда		1	Не так уж часто
0		Большую часть времени		0	Совсем нет
		Я легко могу сесть и расслабиться:			**Я получаю удовольствие от хорошей книги, радиопередачи или ТВ:**
	0	Определённо это так	0		Часто
	1	Наверное, это так	1		Иногда
	2	Не часто	2		Редко
	3	Совсем нет	3		Очень редко

Депрессия (Д) __ Тревога (Т) __

0-7 = Норма
8-10 = Пограничный случай
11-21 = Аномалия